SOCIEDADE PORTUGUESA DE
ORTOPEDIA E TRAUMATOLOGIA

Rev Port Ortop Traum 23(2): 149-159, 2015

REVISÃO

OSTEONECROSE DO JOELHO

Joaquim Soares do Brito, José Padin, Samuel Martins, Jacinto Monteiro
Serviço de Ortopedia Centro Hospitalar do de Lisboa Norte (CHLN) – Hospital de Santa Maria

Joaquim Soares do Brito
Interno Complementar

José Padin
Assistente Hospitalar Graduado

Samuel Martins
Chefe de Serviço

Jacinto Monteiro
Chefe de Serviço e Diretor do Serviço

Submetido em 21 março 2015
Revisto em 17 agosto 2015
Aceite em 9 setembro 2015

Tipo de Estudo: Revisão
Nível de Evidência: V

Declaração de conflito de interesses
Nada a declarar.

Correspondência
Joaquim Soares do Brito
Serviço de Ortopedia
Centro Hospitalar Lisboa Norte - Hospital de Santa Maria
Avenida Professor Egas Moniz
1649-035 Lisboa, Portugal
joaquimsoaresdobrito@gmail.com

RESUMO

A osteonecrose espontânea (OE), secundária (OS) e pós-atroscópica (OPA) correspondem a três entidades patológicas distintas de osteonecrose do joelho. A sua incidência real é desconhecida, sendo a avaliação clinica e imagiológica fundamental para a sua distinção, permitindo estabelecer um prognóstico e diagnóstico diferencial com outras patologias do joelho. Apesar da patogénese e fatores de risco associados terem sido amplamente estudados e elucidados, nenhuma destas entidades é completamente compreendida.
Na marcha diagnóstica, a radiografia convencional e a cintigrafia óssea permanecem como exames fundamentais, no entanto, a ressonância magnética nuclear (RMN) é atualmente considerada meio complementar de diagnóstico gold standard.
Várias modalidades terapêuticas foram descritas, sendo relatadas taxas de sucesso distintas em função do doente e da etiopatogénese subjacente.

Palavras chave: *Osteonecrose do joelho; patogenia; diagnóstico; tratamento*

© Sociedade Portuguesa de Ortopedia e Traumatologia

ABSTRACT

Spontaneous (SO), secondary (SCO) and post-arthroscopic (PO) osteonecrosis are three distinct pathological entities of knee osteonecrosis. The real incidence is unknown and clinical evaluation supported by imaging studies is fundamental, allowing prognosis establishment and differential diagnosis with other knee pathologies. Although the pathogenesis, risk factors and associated diagnosis have been widely studied none of these entities is fully understood.
To establish the diagnosis, conventional radiography and bone scan remain important exams, however, magnetic resonance imaging (MRI) is currently the gold standard.
Several treatment options have been described for each of these entities with different success rates, depending on the patient and the underlying pathogenesis.

Key words: *Knee osteonecrosis; pathogenesis; diagnosis, treatment*

INTRODUÇÃO

O termo osteonecrose (ON) designa de modo genérico a morte celular do tecido ósseo (medula hematopoiética e tecido mineralizado trabecular)[1]. O joelho é o segundo local mais afetado por este fenómeno, logo atrás da articulação coxo-femoral, com uma incidência cerca de 10% de todos os casos de osteonecrose[2].

Esta entidade foi descrita pela primeira vez em 1968 por Ahlback et al como uma lesão que afetava fundamentalmente população idosa, com localização no côndilo femoral interno e características radiológicas próprias. Deste então, esta definição tem sido progressivamente aperfeiçoada3. Em 1985 Lotke e Ecker dividiram esta patologia em quatro subgrupos: osteonecrose do côndilo femoral interno, osteonecrose do prato tibial interno, síndromas externas (fémur e tíbia) e lesões secundárias a fatores de risco. Mais recentemente a divisão desta patologia é feita em três entidades patológicas distintas: a osteonecrose espontânea (OE), a osteonecrose secundária (OS) e a osteonecrose pós-artroscópica (OPA), amplamente estudadas e descritas, mas ainda não compreendidas na sua totalidade[4,5,6,7].

Atualmente é consensual que a OE afeta na sua maioria doentes com mais de 55-60 anos, sendo três vezes mais frequente em mulheres, afetando habitualmente um só côndilo ou prato tibial, existindo, no entanto, um claro predomínio pelo côndilo femoral interno. A necrose do prato tibial é rara, representando apenas cerca de 2% de todas as necroses do joelho. A necrose do côndilo interno pode estender-se para o prato tibial homolateral e o contrário também já foi descrito, principalmente nos estadios mais avançados da doença[4,8].

Em sentido inverso surge a OS que se manifesta em doentes mais jovens (abaixo dos 45 anos), com apresentação habitual a meio da terceira década de vida, sendo mais frequente no género masculino, com exceção de doentes com lúpus eritematoso sistémico. Afeta geralmente os côndilos e pratos tibiais, sendo múltipla e bilateral em mais de 80% dos casos. Frequentemente existe envolvimento de outras grandes articulações, como é o caso da anca – 60 a 90% destes doentes[4,8].

Fatores anteriormente associados a osteonecrose secundária do joelho como a meniscectomia e outros procedimentos artroscópicos deram origem a uma nova classificação de osteonecrose do joelho - a osteonecrose pós-artroscópica. Esta entidade caracteriza-se pela osteonecrose dos côndilos femorais após realização de artroscopia, localizando-se frequentemente no côndilo femoral interno do joelho afetado[8,9].

FISIOPATOLOGIA

As teorias vascular e traumática como etiologia da osteonecrose do joelho são aquelas que reúnem maior consenso entre a comunidade ortopédica[5].

A argumentação que sustenta a teoria vascular prende-se com a alteração da microcirculação ao nível do osso subcondral. As causas exatas por trás desta alteração microvascular permanecem por esclarecer, no entanto, acredita-se que êmbolos gordos, a formação de microtrombos ou alterações da coagulação estarão na sua génese. O comprometimento da circulação e o edema num compartimento não expansível, secundário a uma resposta inflamatória local, geram um aumento de pressão ao nível da medula, que por sua vez diminui ainda mais a circulação, conduzindo à isquemia no interior do osso[1,5,10]. Uchio et al relataram que a pressão intraóssea no côndilo femoral interno era significativamente superior à existente no côndilo externo em doentes com osteonecrose espontânea do côndilo interno, assim como à pressão existente em ambos côndilos de doentes com osteoartrose[11].

A osteonecrose secundária parece estar relacionada com factores como a corticoterapia crónica e cujo risco depende da duração da mesma. Os corticóides induzem um aumento da dimensão das células gordas da medula óssea, que gera diminuição da circulação sanguínea, aumento da pressão intraóssea e isquemia secundaria[1,5,12]. Concomitantemente, devem ser tidas em conta alterações hereditárias da coagulação que estão na génese de trombofilias ou hipofibrinólise. Em conjunto, estas condições clinicas predispõem à formação de trombos que podem estar na origem da isquemia e necrose óssea[13].

A teoria traumática foi desenvolvida considerando que a maioria dos doentes com osteonecrose espontânea são mulheres idosas com osteoporose. Esta teoria defende que microtraumatismos podem

© Sociedade Portuguesa de Ortopedia e Traumatologia

produzir microfracturas na área subcondral, facilitando a penetração de liquido sinovial na cavidade medular, gerando aumento na pressão intraóssea e isquemia subsequente[7,14,15]. Atualmente ainda não existe evidência histológica que confirme inequivocamente esta teoria. Clinicamente constata-se que menos de 10% dos doentes apresentam antecedentes traumáticos. Yamamoto e Bullough demonstraram que o primeiro acontecimento que conduz à OE é uma fratura subcondral e que a necrose local, observada em associação com a lesão, é resultado dessa mesma fratura[16].

AVALIAÇÃO CLÍNICA

Clinicamente a OE caracteriza-se pelo surgimento de dor aguda e severa, maioritariamente em doentes do género feminino acima dos 55 anos de idade, sem traumatismo evidente associado, frequentemente acima ou abaixo da interlinha articular interna. A dor na fase aguda é por vezes mais intensa e evidente durante o período noturno, ao realizar carga e ao subir escadas. Caracteristicamente prolonga-se por seis a oito semanas e diminui progressivamente, tornando-se crónica, dependendo da dimensão e estadio da lesão (Figura 1). Ao exame objectivo pode ser evidente um pequeno derrame articular e limitação da mobilidade secundaria à dor, hidrartrose ou espasmo muscular. Após a fase aguda, o joelho pode continuar doloroso e persistir sensibilidade local com grau variável de derrame intra-articular[7, 12, 17,18,19,20].

Na OS, mais frequente em idade jovem e entre o género masculino, o aparecimento da dor é tipicamente mais insidioso, podendo localizar-se com maior frequência na face interna ou externa do joelho. Estes doentes apresentam habitualmente fatores de risco associados como o abuso de álcool, trauma e principalmente, a utilização crónica de doses elevadas de corticosteróides. A imunossupressão iatrogénica secundaria à existência de patologia sistémica como o lúpus eritematoso sistémico, artrite reumatóide ou após realização de transplante renal poderá ser causa precipitante da osteonecrose. A anemia de céulas falciformes, coagulopatias como a resistência à proteína C ativada, deficiência de proteína S, mutações no gene da protrombina ou a hiperhomocistinémia são outros possíveis fatores predisponentes. Também têm sido implicados fatores como o tabagismo, doença de Gaucher, hemoglobinopatias, infeção por VIH, hiperuricemia, hiperlipidémia, anemia

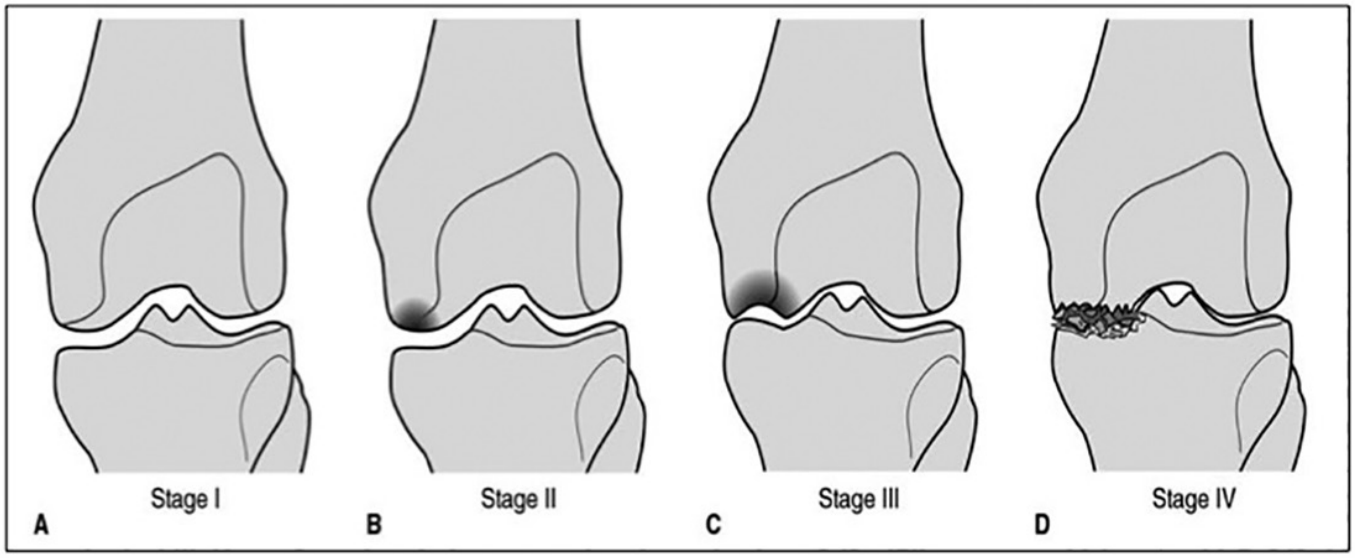

Figura 1. Sistema de estadiamento para a osteonecrose do joelho segundo Ficat (baseado em imagens de radiologia convencional): A – Sem evidência radiográfica de osteonecrose do joelho; B – Sinais evidentes de esclerose; curvatura normal do côndilo permanece intacta; C – Sinal de crescente está presente e indica fractura subcondral; D – Colapso do osso subcondral. Adaptado de: MONT MA, MARKER DR, Zywiel MG, CARRINO JA; Osteonecrosis of the Knee ans Related conditions; Journal of the American Academy of Orthopaedic Surgeons; 19: 482-494; 2011

aplásica, sépsis, doença intestinal inflamatória crónica e outras doenças auto-imunes como a doença de Behcet. A quimioterapia e radioterapia utilizados como terapêutica anti-neoplásica também aumentam o risco de osteonecrose secundária [1,2,6,21,22,23,24,25,26].

A osteoartrose pós-artroscópica caracteriza-se pela osteonecrose dos côndilos femorais, sendo mais frequentemente localizada no côndilo interno, após realização de procedimentos artroscópicos. Apesar da utilização de radiofrequência ter sido especialmente implicada, um estudo recente veio negar essa correlação[9]. Em casos raros, este tipo de osteonecrose pode envolver o planalto tibial e/ou a patela. Não existe consenso quanto à verdadeira etiopatogenia desta entidade clinica, prevalecendo apenas várias explicações plausíveis. Segundo os estudos mais recentes a sua incidência deverá situar-se em volta dos 4%[8,9]. As principais diferenças entre a OE, OS e OPA encontram-se descritas no Quadro I.

DIAGNÓSTICO

Para a obtenção do diagnóstico correto, a história clinica e o exame objetivo são fundamentais, nomeadamente para contextualização da lesão e identificação de fatores de risco, no entanto, existem múltiplos exames complementares de que nos podemos socorrer para corroborar a impressão diagnóstica inicial.

A radiologia convencional, cintigrafia óssea, tomografia computorizada, ressonância magnética nuclear e a ultrassonografia são os exames frequentemente requisitados para obtenção do diagnóstico. Na prática, os exames complementares mais úteis e relevantes são a radiografia convencional, a RMN e a cintigrafia óssea, sendo que as duas últimas permitem uma melhor definição da patologia e alterações associadas ao osso subcondral nos estadios iniciais[1,12,27].

As radiografias convencionais identificam contrastes entre diferentes conteúdos mineralizados

Comparação da Apresentação Clínica e Etiologia na Osteonecrose do Joelho

Características	Secundária	Espontânea	Pós-artroscópica
Idade	Tipicamente < 45 anos	> 50 anos	Qualquer
Género	H > M	M > H (3:1)	Sem preferência
Bilateralidade	> 80%	< 5%	Não
Envolvimento outras articulações	> 90% (anca, ombro, tornozelo)	Não	Não
Factores risco associados	Trauma, quimioterapia, radiação, alcoolismo crónico, trombofilias, corticoterapia, transplante, LES, tabagismo	Idiopática; stress mecânico crónico, microtrauma	Meniscectomia, condroplastia abrasiva, reconstrução do ligamento cruzado anterior, cirurgia com tilização de laser ou radiofrequência
Mecanismos patogénicos	Lesão celular direta, restrição do aporte vascular, Aumento da pressão intra-óssea	Fractura subcondral; compromisso vascular do osso subcondral, isquemia óssea e edema	Lesão condral, inflamação, edema e aumento da pressão intra-óssea; microfraturas e diminuição no aporte vascular; lesão direta por laser ou radiofrequência
Achados patológicos	Osso necrótico	Osso fibrótico, fratura em consolidação, osteopénia, necrose óssea	Osso fibrótico e fratura em consolidação; osso necrótico após lesão térmica direta

Quadro 1 - Comparação da apresentação clínica e etiologia na osteonecrose do joelho; adaptado de: MONT MA, MARKER DR, Zywiel MG, CARRINO JA; Osteonecrosis of the Knee ans Related conditions; Journal of the American Academy of Orthopaedic Surgeons; 19: 482-494; 2011

© Sociedade Portuguesa de Ortopedia e Traumatologia

da matriz óssea, somente permitindo a identificação das lesões após inicio de fenómenos reparadores. Devem ser realizadas sempre que um doente apresente sintomatologia compatível, embora nas fases iniciais sejam habitualmente normais. Com a evolução da doença começa a observar-se achatamento da zona de carga do côndilo afectado (Figura 2) e uma área de radiotransparência de dimensão variável localizada no osso subcondral e rodeada por um halo esclerótico. A progressão da doença aumenta a espessura do halo esclerótico e o osso subcondral colapsa. Posteriormente existe destruição óssea acompanhada de alterações degenerativas secundarias a que se podem associar desvios angulares em varo ou valgo, de acordo com o compartimento afetado. Nos estadios finais da doença pode ser difícil distinguir entre o processo de osteonecrose e de artrose[1,22,28].

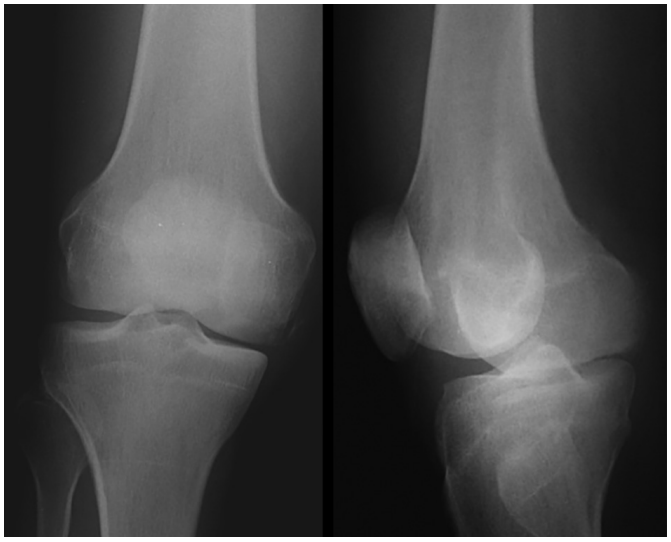

Figura 2. Avaliação radiográfica demonstrando achatamento do côndilo interno do fémur direito.

A RMN (Figura 3) tem a capacidade de revelar precocemente uma lesão, quando em comparação com a radiologia convencional. Constitui o meio diagnóstico de eleição, sendo fiável na deteção das alterações precoces na medula óssea. Contudo, pode ser normal no inicio da doença, com até 20% de falsos negativos. A sensibilidade e especificidade estabelecida para a RMN é de aproximadamente 98%[1,12,22,25,28,29].

A cintigrafia óssea com Tecnécio-99m identifica as zonas de deposição e mineralização óssea,

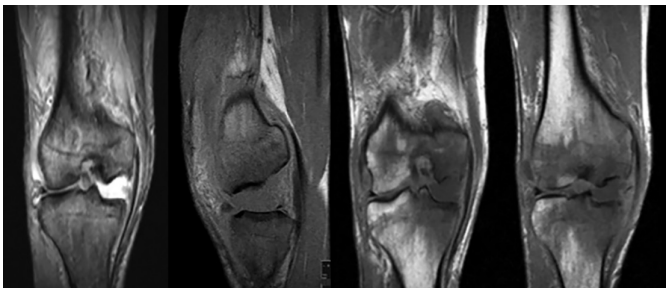

Figura 3. Avaliação imagiológica por Ressonância Magnética Nuclear num caso de osteonecrose grau III do côndilo interno do fémur direito

mostrando uma área de captação intensa no local afetado que se aproxima da normalidade quando a evolução é favorável. Tem um papel importante no diagnóstico precoce, não sendo tão específica como a RMN[1,14,15, 22,28],.

A Tomografia Axial Computorizada (TAC) não permite um diagnóstico tão prematuro como a cintigrafia óssea ou a RMN, possibilitando, no entanto, uma melhor estimativa da extensão do processo de reparação[1].

Não existem dados clínicos ou laboratoriais patognomónicos desta doença, contudo, alguns poderão ser úteis, tais como a pesquisa de células falciformes no sangue, o perfil lipídico (parece existir alguma correlação entre o aumento dos níveis séricos de lípidos totais e osteonecrose) e a pesquisa de coagulopatias[1,5,22].

DIAGNÓSTICO DIFERENCIAL

São exemplos de diagnósticos diferenciais na osteonecrose do joelho: 1) osteocondrite dissecante, 2) artrose primária do joelho, 3) osteonecrose transitória, 4) contusões ósseas e 5) fracturas de stress. Em todos os casos, tanto a história como a apresentação clinica são críticos para a correta diferenciação entre as diferentes entidades.

OPÇÕES TERAPÊUTICAS

As opções terapêuticas na osteonecrose do joelho estão dependentes das características da doença à data do seu diagnóstico.

O tratamento conservador pode apresentar bons resultados na presença de uma OE e lesão inferior a 40% da largura do côndilo, enquanto que na OS as

lesões são habitualmente mais extensas, em doentes mais jovens, ativos e geralmente imunodeprimidos, pelo que o prognóstico é pior. Num estudo de Mont et al apenas 19% dos joelhos tratados conservadoramente obtiveram um bom resultado[30]; noutro estudo, Motohashi et al relataram uma taxa de insucesso clinico superior aos 80% com a implementação de tratamento conservador[31]. Por outro lado, Yates et al relataram a resolução total da sintomatologia numa série de vinte doentes com OE em estadio I tratados com descarga, restrição da atividade e analgésicos[32].

O tratamento cirúrgico inclui o desbridamento artroscópico, aloenxertos osteocondrais e outros enxertos ósseos, osteotomias da tibia, descompressão intraóssea e artroplastias do joelho.

O desbridamento artroscópico e a condroplastia contribuem em pouco para alterar a história natural da doença, no entanto, podem decorrer benefícios da limpeza dos fragmentos osteocondrais instáveis e realização de perfurações retrógadas[1,5,12,20]. Os aloenxertos osteocondrais frescos são uma opção para tratar defeitos localizados de cartilagem quando as medidas conservadoras falham. São eficazes no tratamento das lesões pós-traumáticas, mas não tanto na osteonecrose. Podem constituir uma opção a considerar de modo a protelar uma artroplastia[1,12,28].

A osteotomia alta da tíbia constitui uma opção nos jovens ativos. Os melhores resultados são obtidos nos estadios precoces, quando está afectado menos de 50% do côndilo e em doentes com idade abaixo dos 65 anos. Os resultados podem ainda ser melhorados se, para além da osteotomia, se efetuar descompressão intraóssea ou aplicação de enxerto ósseo. A osteotomia não está recomendada na OS já que a maioria destes doentes apresenta um envolvimento bicondiliano e possível atingimento dos pratos tibiais. Os doentes com lesões mais extensas e mais velhos obtêm melhores resultados com a artroplastia[1,12,28,33,34].

A descompressão intraóssea tem como objetivo a redução da pressão no interior da estrutura óssea, restaurando deste modo a circulação adequada1. Duany et al reportaram uma taxa de sucesso de 90% com este método em doentes com OE pré-colapso do côndilo[35].

A descompressão intraóssea, assim como a osteotomia alta da tíbia, têm sido reservadas para os estádios I e II, com taxas de sucesso de 72% em lesões de dimensão média e de 92% em lesões de pequena dimensão. Nenhuma destas técnicas se mostrou eficaz nas lesões sintomáticas em estádio III ou IV[33,36].

Na osteonecrose em estadio avançado, a artroplastia surge como opção terapêutica válida, sendo primeira opção nos idosos com relevante incapacidade funcional e colapso ósseo significativo. Nos indivíduos jovens e ativos, a opção artroplástica constitui um escolha controversa. Neste contexto e na presença de uma OE é possível optar por uma prótese unicompartimental (PUC) poupando stock ósseo e mantendo os ligamentos cruzados nativos. Este principio não se aplica às OS, dado que a doença não se encontra limitada a um compartimento do joelho[1,12,37,38,39]. Nesta segunda circunstância, a artroplastia total do joelho é a opção usualmente preferida.

Alguns estudos mostram que a durabilidade de uma PUC pode ser semelhante à de uma PTJ, com 93% de sobrevivência num seguimento médio de 12 anos e num outro estudo com 84% aos 10 anos e 79% aos 15 anos[40,41]. No entanto, Myers et al relatam taxas de revisão e sobrevivência superiores com a artroplastia total, apresentando taxas de revisão na ordem dos 3% e de 13% na artroplastia parcial[42]. Newman et al realizaram um estudo prospectivo de comparação entre as artroplastias unicompartimental e total, concluindo que doentes submetidos a artroplastia unicompartimental apresentam maior amplitude de movimento, menor grau de dor e recuperação mais rápida[43]. Servien et al afirmaram que as elevadas taxas de sucesso obtidas com as artroplastias parciais devem-se à conservação dos ligamentos cruzados, menor disseção de tecidos moles, manutenção do alinhamento axial original e de apenas se intervencionar o compartimento afetado[44].

A durabilidade de uma prótese também está dependente da idade dos doentes, com taxas de sobrevivência aos dez anos de 90% para doentes com mais de 70 anos e de 83% para doentes com menos de 55 anos. A idade avançada e um baixo nível de atividade favorecem a escolha por uma atroplastia total do joelho[45].

© Sociedade Portuguesa de Ortopedia e Traumatologia

PROGNÓSTICO

A evolução na OE parece depender da dimensão da lesão inicialmente detetada. Doentes com lesões radiográficas inferiores a 40% da largura do côndilo manifestam habitualmente atenuação da sintomatologia com o passar do tempo. A maioria destes joelhos irá evoluir para artrose[1,5,12]. Segundo Lotke et al, doentes com mau prognóstico apresentam lesões superiores a 50% da largura do côndilo femoral, não experimentando alívio da sintomatologia ao longo do tempo. Estes doentes evoluem rapidamente para estadios III e IV, com destruição da articulação[17]. O prognóstico também é pior para os estadios mais avançados da doença. Aglietti et al relataram que lesões superiores a 5cm^2 apresentam pior prognóstico em relação a lesões com áreas inferiores a 3,5cm^2. A gravidade e a persistência da sintomatologia também poderão ter um valor prognóstico, no entanto, a extensão do edema e as contracturas em flexão parecem ser fatores particularmente importantes[5].

O prognóstico da OS está fundamentalmente dependente de dois factores: estadiamento e localização. Segundo Rajadhyaksha e Levine, lesões de estadio I à data do diagnóstico obtiveram bons resultados em 83% dos casos, enquanto apenas 33% das lesões de estadio IV obtiveram um desfecho satisfatório[12]. Segundo Mont et al, lesões envolvendo a epífise distal do fémur apresentam piores resultados em relação às lesões que envolvem a metáfise ou diáfise. A dimensão das lesões metafisárias ou diafisárias não apresentam valor prognóstico, uma vez que não têm influência articular; as lesões com extensão articular são aquelas que parecem influenciar o prognóstico[2].

CONCLUSÃO

A osteonecrose espontânea, secundária e pós-artroscópica constituem entidades clinicas distintas, com incidência, etiologia e patogenia a esclarecer em definitivo. A distinção entre as mesmas é realizado tendo em conta a história da doença, apresentação clinica, características do doente e comorbilidades associadas. A avaliação complementar com radiologia convencional, cintigrafia óssea e ressonância magnética permitem ajudar a estabelecer o diagnóstico final, assim como na planificação da correta abordagem terapêutica. O tratamento deverá ser individualizado e adaptado a cada doente.

São necessários estudos adicionais de modo a esclarecer a fisiopatologia subjacente a estas entidades. A obtenção destas respostas poderá proporcionar novas modalidades de tratamento que incidam precocemente sobre os mecanismos desencadeantes da doença, permitindo travar em definitivo a progressão da mesma.

REFERÊNCIAS BIBLIOGRÁFICAS

1. ESPRAGUEIRA-MENDES J, PESSOA P; O Joelho; Editora Lidel; 2006.

2. MONT MA, HUNGERFORD DS; Osteonecrosis of the shoulder, knee and ankle; In Osteonecrosis: Aetiology, diagnosis and treatment; The American Academy of Orthopaedic Surgeons; pp 429-436; 1997.

3. AHLBACK S; BAUER GC, BOHNE WH; Osteonecrosis of the knee – radiographic observations; Arthritis Rheuma.; 11 (6): 705-33; 1968.

4. LOTKE P, ECKER M; Spontaneous soteonecrosis of the knee; Journal of American Academy of Orthopaedic Surgeons; number 2: 173-178; 1994.

5. AGLIETTI P, INSALL J, BUZZI R, DESCHAMPS G; Idiophatic osteonecrosis of the knee: aetiology, prognosis and treatment; Journal of Bone and Joint Surgery Br; 65-B; 588-597; 1983.

6. KELMAN G, WILLIAMS G, COLWELL CJ, WALKER R; Steroid-related osteonecrosis of thre knee: two case reports and a literature review; Clinical Orthopaedics; 257:171-176; 1990.

7. MEARS S, MONT MA, JONES L, HUNGERFORD DS; Osteonecrosis of the Knee; American Academy of Orthopaedic Surgeons Annual Meeting – Washington DC; 2005.

8. MONT MA, MARKER DR, Zywiel MG, CARRINO JA; Osteonecrosis of the Knee ans Related conditions; Journal of the American Academy of Orthopaedic Surgeons; 19: 482-494; 2011.

9. TURKER M, CETIK O, CIRPAR M, DUROSOy S, COMERT B; Postarthroscopic osteonecrosis of the knee; Knee Sports Traumatology Arthroscopy; 2013.

10. OHDERA T, MIYAGI S, TOKUNAGA M, YOSHIMOTO E, MTSUDA S, IKARI H; Spontaneous osteonecrosis of lateral femoral condyle of the knee: a reporto f 11 cases; Arch Orthop. Trauma Surgery; 128:825-831; 2008.

11. UCHIO Y, OCHI M, ADACHI N, NISHIKORI T, KAWASAKI K; Intraosseous hypertension and venous congestion in osteonecrosis of the knee; Clinical Orthop. Related Research; 384: 217-23; 2001.

12. RAJADHYAKSHA A, LEVINE M; Knee Osteonecrosis; Medscape: http://emedicine.medscape.com; 2011.

13. GLUECK C, FREIBERG R, TRACY T, STROOP D, WANG P; Trombophilia and hypofibrinolysis: pathophysiologies of osteonecrosis; Clinical Orthop. Related Research; 334: 43-56; 1997.

14. LOKTE P, ECKER M; Osteonecrosis of the knee; Ortho. Clin. North America; 16: 797-807; 1985.

15. SCHINDLER O, MISRA R, SPALDING T; Osteonecrosis of the medial plateau: a case report; Journal of Orthopaedic Surgery; 14(3): 325-9; 2006.

16. YAMAMOTO T, BULLOUGH P; Spontaneous osteonecrosis of the knee: the result of subchondral insufficiency fracture; Journal of Bone and Joint urrgery Am; 82-A: 856-866; 2000.

17. LOTKE P, ABEND JA, ECKER ML; The treatment of osteonecrosis of medial femoral condyle; Clinical Orthopeadics; 171: 109-116; 1982.

18. LOTKE P, ECKER M; Current Concepts Review – osteonecrosis of the knee; Journal of Bone and Joint Surgery Am; 70-A: 470-473; 1988.

19. TAKEDA M, HIGUCHI H, KIMURA M; KOBAYASHI Y, TERAUCHI M, TAKAGISHI K; Spontaneous osteonecrosis of the knee – Histopathological diferences between early and progressive cases; Journal of Bone and Jpoint Surgery Br; 90-B: 324-329; 2008.

20. ZYWIEL M, FRANK M, MCGRATH M, BONUTTI P, MONT M; Bicondylar spontaneous osteonecrosis of the knee: a case report; The Knee; 17: 167-171; 201.

21. GORTZ S, DE YOUNG A, BUGBEE W; Fresh osteochondral allografting for steroid-associated osteonecrosis of the femoral condyles; Clinical Orthop Related Research; 468: 1269-1278; 2010.

22. JAGER M, TILLMANN F, THORNHILL T, MAHMOUDI M, BLONDIN D, HETZEL G; Rationale for prostaglandin I2 in bone marrow oedema – from theory to application; Arthritis Research Therapy; 10(5):R120; 2008.

23. LOW K, MONT M, HUNGERFORD D; Steroid-associated osteonecrosis of the knee: a comprehensive review; Instructional Course Lectures; 50: 489-493; 2001.

24. MONT M, Myers T, KRACKOW K, HUNGERFORD D; Total knee arthroplasty for corticosteroid associated avascular necrosis of the knee; Clinical Orthopaedics; 338: 124-130; 1997.

25. NARVAEZ J, NARVAEZ JA, RODRIGUEZ MORENO J, ROIG-ESCOFET D; Osteonecrosis of the knee: diferences among idiophatic and secondary types; Reumatology; 39: 982-989; 2000.

26. ZIZIC T, MARCOUX C, HUNGERFORD D,

© Sociedade Portuguesa de Ortopedia e Traumatologia

DANSEREAU J, STEVENS M; Corticosteroid therapy associated with ischemic necrosis of boné in systemic lupus erythematosus; American Journal of Medicine; 79:596-604; 1985.

27. POLLACK MS, DALINKA MK, KRESSEL HY, LOTKE PA, SPRITZER CE; Magnetic Resonance Imaging in the evaluation of suspected osteonecrosis of the knee; Skeletal radiology; 16: 797-808; 1987.

28. JONES LC; Osteonecrosis (avascular necrosis of bone); Up to date: http://www-uptodate.com; 2010.

29. SAINI A, SAIFUDDIN A; MRI in osteonecrosis; Clinical Radiology; 59:1079-1093; 2004.

30. MONT MA, BAUMGARTEN KM, RIFAI A, BLUEMKE D, JONES LC, HUNGERFORD DS; Atraumatic osteonecrosis of the knee; Journal of Bone and Joint Surgery Am; 82: 1279-1290; 2000.

31. MOTOHASHI M, MORII T, KOSHINO T; Clinical course and roentgenographic changes in femoral condyle under conservative tretament; Clinical Orthopaedics; 266: 156-161; 1991.

32. YATES PJ, CALDER JD, STRANKS GJ, CONN KS, PEPPERCORN D, THOMAS NP; Early MTI diagnosis and non-surgical management of spontaneous osteonecrosis of the knee; The Knee; 14: 112-116; 2007.

33. KOSHINO T; The treatment of the spontaneous osteonecrosis of the knee by high tibial osteotomy with and without bone-grafting or drilling of the lesion; Journal of bone and Joint Surgery; 64: 47-58; 1982.

34. TAKEUSHI R, ARATAKE M, BITO H, SAITO I; Clinical results and radiographical evaluation of opening wedge tibial osteotomy for spontaneous osteonecrosis of the knee; Knee Surg. Sports Traumatology Arthrosc.; 17: 361-368; 2009.

35. DUANY NG, ZYWIEL MG, MCGRATH MS, SIDDIQUI JA; JONES LC, BONUTTI PM; Joint-preserving surgical treatment os spontaneous osteonecrosis of the knee; Arch Orthop Trauma Surgery; 130(1): 11-6; 2010.

36. MARULANDA G, SEYLER TM, SHEIK NH, MONT MA; Percutaneous drilling for the treatment of secndary osteonecrosis of the knee; Journal of Bone and Joint Surgery Br; 88-B; 740-746; 2006.

37. ARGENSON JN, CHEVROL-BENKEDDACHE Y, AUBANIAC JM; Modern unicompartimental knee arthroplasty with cement: a three to ten year follow-up study; Journal of Bone and Joint Surgery; 84: 2235-2239; 2002.

38. MARTIN GM, THORNHILL TS; Total Knee arthroplasty; Retrieved from Up to Date: http://www.uptodate.com; 2010.

39. PARRATTE S, ARGENSON JN, DUMAS J, AUBANIAC JM; Unicompartimental knee arthroplasty for avascular osteonecrosis; Clinical Orthopaedics; 464: 37-42; 2007.

40. CARTIER P, SNOUILLER JL, GRELSAMER RP; Unicompartimental knee arthroplasty surgery: 10 year minimum follow-up period; Journal of Arthroplasty; 1996.

41. TABOR OB; Unicompartimental arthroplasty: a long term follow-up study; Journal of arthroplasty; 1998.

42. MYERS TG, CUI Q, KUSKOWSKI M, MIHALKO WM, SALEH KJ; Outcomes of total and unicompartimental knee arthroplasty for secondary and spontaneous osteonecrosis of the knee; Journal of Bone and Joint Surgery Am; 88: 76-82; 2006.

43. NEWMAN JH, ACKROYD CE, SHAH NA; Unicompartimental or total knee replacement ?; Journal of Bone and Joint Surgery Br; 80: 862-865; 1998.

44. SERVIEN E, VERDONK PC, LUSTIG S, PAILLOT JL, KARA AD, NEYRET P; Medial unicompartimentl knee arthroplasty for osteonecrosis or osteoarthritis; Knee Surgery Sports Traumatology arthroscopy; 16: 10328-1042; 2008.

45. RAND JA, TROUSDALE RT, ILSTRUP DM, HARMSEN WS; Factors affecting the durability of primary total knee protheses; Journal of Bone and Joint Surgery Am; 2003.