DOI: 10.32385/rpmgf.v41i6.14151

Vaginite por MRSA: um caso clínico de desafio diagnóstico e terapêutico

Beatriz Câmara,[1] Carmen Comino,[2] Ana Ventura,[1] Ana Magalhães[3]

RESUMO

Introdução: A vaginite, uma infeção vaginal comumente associada a bactérias, fungos ou vírus, apresenta desafios crescentes devido à colonização por patógenos multirresistentes, como o *Staphylococcus aureus* resistente à meticilina (MRSA).

Descrição do caso: Mulher de 18 anos, sem antecedentes pessoais de relevo, com quadro de ardor e dor genital associados a prurido, eritema e sensação de ferida vulvar, foi observada no serviço de urgência e medicada para candidíase. Por manutenção das queixas procura o seu médico de família para reavaliação e, após observação ginecológica, é medicada com comprimidos vaginais de ácido bórico para candidíase vaginal complicada. Por questões económicas, a utente não realizou a terapêutica e na consulta de reavaliação mantinha as queixas iniciais. Foi então feita a análise do exsudado vaginal, que revelou infeção por MRSA, que resolveu com a toma de trimetoprim/sulfametoxazol.

Comentário: Este caso clínico ilustra a complexidade do diagnóstico da vaginite por MRSA, uma infeção rara que pode ser confundida com causas mais comuns de vulvovaginite, levando a um atraso no tratamento adequado. Destaca-se a importância de considerar hipóteses diagnósticas menos frequentes em casos de refratariedade terapêutica, reforçando o papel crucial dos exames microbiológicos na identificação do agente causal e na orientação da terapêutica. Além disso, o estudo realça a necessidade de uma abordagem médica rigorosa, incluindo a educação dos pacientes sobre sinais de alarme e a relevância das consultas de reavaliação. O artigo evidencia o impacto da continuidade de cuidados na medicina geral e familiar e sublinha a escassez de literatura sobre esta patologia, enfatizando o valor da publicação de casos clínicos para o avanço do conhecimento médico.

Palavras-chave: *Staphylococcus aureus* resistente à meticilina; *Staphylococcus aureus;* Vaginite; Vulvovaginite; Relato de caso.

INTRODUÇÃO

A vaginite é a condição ginecológica mais comum que afeta as mulheres em todo o mundo, podendo apresentar-se com sintomas vaginais que incluem leucorreia, alteração do odor do corrimento vaginal, prurido, irritação, ardor,[1] disúria e dispareunia.[2] Na sua etiologia incluem-se infeções, inflamações ou desregulações da flora vaginal normal,[2] sendo que as infeções se destacam como a principal causa e podem ser provocadas por bactérias, fungos ou vírus. Nas últimas décadas tem-se observado um aumento da colonização ano-vaginal por patógenos multirresistentes,[3] o que se traduz também numa mudança na epidemiologia das infeções vaginais, representando um desafio crescente para a prática clínica. Um desses patógenos é o *Staphylococcus aureus* resistente à meticilina (MRSA).

O *Staphylococcus aureus* é considerado uma bactéria comensal em cerca de 20% dos indivíduos,[4-6] colonizando frequentemente as narinas, a orofaringe e a região perineal.[3-5,7] Mais recentemente tem-se vindo a considerar a vagina também como um reservatório desta bactéria.[3,4,6-8] Sendo estes locais reservatórios de *Staphylococcus aureus,* podem também ser colonizados por MRSA, variante desta última que é resistente à meticilina.

A infeção por MRSA tem sido mais frequentemente associada a infeções de pele e tecidos moles, bem como a infeções do trato respiratório.[3-5,7,9] Raramente têm sido

1. Médica Assistente de Medicina Geral e Familiar. Unidade de Saúde da Ilha de São Miguel. Ponta Delgada, Açores, Portugal.
2. Médica Interna de Medicina Geral e Familiar. USF das Conchas, ULS Santa Maria. Lisboa, Portugal.
3. Médica Assistente Graduada de Medicina Geral e Familiar. USF das Conchas, ULS Santa Maria. Lisboa, Portugal.

TABELA 1. Resultado da pesquisa microbiológica do exsudado vaginal de 08/05/2023

Exsudado vaginal	
Cultura	*Coccos gram positivo* e alguns bacilos de *Doderlein, Staphylococcus aureus* meticilina resistente, observaram-se raras estruturas leveduriformes
Micológico	Negativo
Parasitológico	Negativo

Antibiograma: em curso

relatados casos de vaginite por MRSA,[7,10] o que levanta preocupações acrescidas devido à dificuldade no diagnóstico e tratamento eficaz desta infeção.

Este relato descreve um caso clínico de vulvovaginite por MRSA, destacando a clínica e os desafios diagnósticos e terapêuticos enfrentados, com o intuito de alertar a comunidade médica para esta entidade.

DESCRIÇÃO DO CASO

Utente do sexo feminino, de 18 anos de idade, raça caucasiana, natural de Ponta Delgada, estudante. Integra uma família reconstituída de classe socioeconómica III (média), segundo a Escala de *Graffar*. O seu agregado familiar é composto pelo pai, madrasta e três filhos desta, um dos quais é o companheiro da utente.

Trata-se de uma utente sem antecedentes pessoais de relevo, com medicação habitual apenas de anticoncecional oral (drospirenona 3 mg/etinilestradiol 0,03 mg), sem alergias conhecidas, com plano de vacinação atualizado e sem hábitos tabágicos ou toxicofílicos, apenas com consumo esporádico de bebidas alcoólicas. Da história ginecológica relata-se menarca aos onze anos, interlúnios regulares e cataménios de quatro dias de fluxo normal, sem dismenorreia. Coitarca aos 13 anos, com descrição de dois parceiros sexuais, admitindo comportamentos sexuais de risco (uso de preservativo inconstante), sem citologia ou exame ginecológico prévios.

A utente recorreu ao serviço de urgência a 06/04/2023, por queixas de prurido, ardor e dor genital, referindo sensação de ferida vulvar, não conseguindo especificar alterações de corrimento vaginal. Após observação ginecológica foi assumido diagnóstico de candidíase, tendo sido medicada com fluconazol oral 150 mg toma única, econazol em creme 10 mg/g e em óvulos 150 mg durante três noites.

Por manutenção de sensação de ferida, apesar da melhoria do prurido e do ardor, recorreu à sua médica de família a 18/04/2023. Nesta consulta, ao exame objetivo, observou-se leucorreia esbranquiçada com mucosa e pele perineal eritematosa. Após confirmação da adesão terapêutica e perante a manutenção das queixas assumiu-se o diagnóstico de candidíase complicada, tendo sido prescrito manipulado de óvulos vaginais contendo 600 mg de ácido bórico durante catorze dias.

A 08/05/2023 é reavaliada pela equipa da médica de família, tendo a utente referido que não cumpriu o tratamento com o manipulado de ácido bórico, por questões económicas, automedicando-se com clotrimazol em creme vaginal durante seis dias, um probiótico vaginal e medidas não farmacológicas como lavagem com gel íntimo. No entanto, referia manutenção das mesmas queixas, pelo que foi colhido exsudado vaginal para exame microbiológico.

A 30/05/2023 foi efetuado um contacto indireto para visualização do resultado do exsudado vaginal colhido a 08/05/2023, apresentando o resultado exposto na Tabela 1.

Perante esta informação foi agendada consulta presencial a 05/06/2023, para explicação do resultado e do tratamento. Nesta consulta foi requisitada a pesquisa de MRSA nasal e na orofaringe. Com base em evidência científica publicada,[10-11] foi prescrito tratamento com mupirocina a 2%, pomada nasal, para aplicação vaginal três vezes por dia, durante cinco dias.

A 28/06/2023 regressou para consulta de reavaliação e de planeamento familiar. Nesta foram observados



Figura 1. Imagens do exame ginecológico de 28/06/2023.

os resultados negativos da pesquisa de MRSA nasal e na orofaringe. Foram explorados, de forma mais exaustiva, contactos de risco e vida sexual. A utente negou contacto íntimo com profissionais de saúde ou outras profissões de risco para colonização de MRSA, uso de objetos sexuais, referindo apenas que o parceiro sexual atual teria história de múltiplas parceiras sexuais com relações sem uso de preservativo. A utente referiu também que não cumpriu com o esquema de mupirocina prescrito por esquecimentos, mantendo queixas de ardor na região vulvar, indicando a noção de ferida. Desta forma, foi realizado novo exame ginecológico, que se descreveu como: vulva com eritema e mucosa seca, com leucorreia branca algo grumosa, com uma ferida linear com cerca de 0,5 cm na região mais posterior do grande lábio vaginal esquerdo e eritema com pele mais friável na transição anal. Ao exame ao espéculo apresentava leucorreia esbranquiçada algo grumosa, colo com ectropion regular, sem outras lesões aparentes. Foi feita colheita citológica para pesquisa de infeções sexualmente transmissíveis (IST), após obtenção de consentimento informado, e fez-se registo fotográfico sob consentimento escrito da utente (Figura 1). À data da referida consulta, a utente trouxe o resultado do antibiograma prévio (Tabela 2), em função do qual foi prescrita a medicação considerada mais adequada.

TABELA 2. Resultado da pesquisa microbiológica do exsudado vaginal de 08/05/2023, com antibiograma

Antibiograma	
Sensível	trimetoprim/sulfametoxazol e vancomicina
Resistente	benzilpenicilina, clindamicina, eritromicina, oxacilina
Sensível com exposição aumentada	levofloxacina

TABELA 3. Pesquisa de IST em citologia cervico-vaginal em meio líquido colhida a 28/06/2023

IST pesquisadas:	
Chlamydia trachomatis	Negativo
Ureaplasma urealyticum	Negativo
Ureaplasma parvum	Negativo
Mycoplasma genitalium	Negativo
Mycoplasma hominis	Negativo
Neisseria gonorrhea	Negativo
Trichomonas vaginalis	Negativo
Gardenerella vaginalis	Negativo
Candida Albicans	Negativo
Vírus Herpes Simplex 1	Negativo
Vírus Herpes Simplex 2	Negativo

Optou-se pela prescrição de antibioterapia sistémica com trimetoprim/sulfametoxazol 800 mg/160 mg, um comprimido de 12/12 horas durante catorze dias, aplicação de pomada regeneradora na região da ferida e concomitantemente aplicação de hidratante vaginal na restante mucosa. Foi ainda indicado probiótico para reposição da flora vaginal, requisitada nova pesquisa microbiológica de exsudado vaginal de controlo, a realizar duas a três semanas após o término da antibioterapia, e solicitada a pesquisa de IST em amostra de sangue. Além disso, foi aconselhada abstinência sexual até confirmação de erradicação e conhecimento de pesquisa de MRSA nasal, orofaríngea e genital no companheiro.

A 29/08/2023 regressa para reavaliação e nesta consulta refere cumprimento da terapêutica prescrita na última consulta. Encontrava-se assintomática, sem alterações ao exame ginecológico e trazia os resultados dos exames prescritos, que se transcrevem nas Tabelas 3 e 4. Além disso, todas as IST sanguíneas estavam negativas.

A utente refere ainda que o companheiro realizou pesquisa de IST e pesquisa de MRSA no exsudado uretral, nasal e orofaríngeo, todos com resultados negativos, salientando-se que durante todo este tempo o companheiro esteve sempre assintomático.

COMENTÁRIO

Apesar de a vulvovaginite ser uma infeção vaginal muito comum e, regra geral, de diagnóstico clínico, a vaginite por MRSA é uma vulvovaginite de difícil diagnóstico devido à sua raridade e ao facto de se manifestar através de sintomas similares às causas mais comuns de vaginite. Efetivamente, os seus sintomas como leucorreia, ardor e fissura[7,10] também podem estar presentes na candidíase e na tricomoníase. A formulação de hipóteses diagnósticas baseia-se frequentemente na prevalência das doenças na comunidade, sendo a causa mais frequente de vulvovaginite a vaginose e a segunda a candidíase.[1-2] Considerando a clínica apresentada, as autoras assumiram como primeira hipótese diagnóstica a candidíase. Contudo, em situações complicadas, ou de refratariedade terapêutica, a vulvovaginite deve ser investigada com meios complementares de diagnóstico, nomeadamente a análise microbiológica de exsudado vaginal. Estes exames são importantes tanto para a deteção de microrganismos específicos – que podem ser mais raros, conforme sucedeu neste caso – como para deteção de sensibilidades e resistências aos diferentes tratamentos, permitindo uma terapêutica dirigida e mais assertiva.

TABELA 4. Pesquisa microbiológica de exsudado vaginal colhido a 08/08/2023

Exsudado vaginal	
Cultura	Observam-se bacilos *Doderlein*. Não se observam estruturas leveduriformes nem cocos gram-positivos
Micológico	Negativo
Parasitológico	Negativo

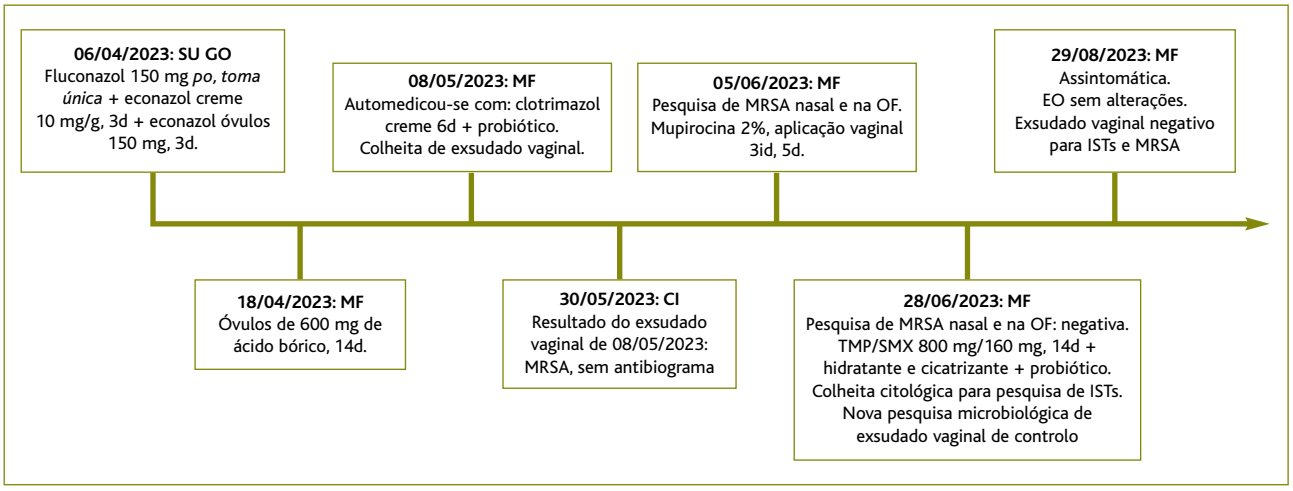

Figura 2. Linha cronológica das consultas.

Legenda: SU – Serviço de Urgência; GO – Ginecologia/Obstetrícia; *po – per os;* d – dias; MF – Médico de Família; CI – Contacto indireto; MRSA – *Staphylococcus aureus* resistente à meticilina; OF – orofaringe: *id* – toma diária; TMP/SMX – trimetoprim/sulfametoxazol; ISTs – Infeções sexualmente transmissíveis; EO – exame objetivo.

No caso descrito pelas autoras, o diagnóstico final só foi possível quando foi realizada a pesquisa do exsudado vaginal; no entanto, é de referir que, perante a suspeita de uma candidíase vaginal complicada, este exame deveria ter sido pedido *a priori,* pelo que se admite um atraso de diagnóstico desnecessário.

Não estando as autoras familiarizadas com a vaginite por MRSA, o tratamento foi efetuado em duas fases. Uma primeira com mupirocina tópica, tendo em conta a literatura existente. Uma segunda fase, resultante da manutenção das queixas, alteração do exame objetivo e do acesso ao antibiograma com o trimetoprim/sulfametoxazol.

Outro ponto que as autoras destacam no presente caso é também a importância de, em cada consulta, os utentes serem alertados para sinais ou sintomas de alarme, nomeadamente a persistência dos mesmos após o tratamento e a necessidade de procurar cuidados de saúde quando assim acontece, evitando-se a automedicação. Destaca-se ainda a relevância e responsabilidade do médico em agendar consultas de reavaliação, para que possa manter a acessibilidade do utente e consiga garantir o tratamento adequado do mesmo.

Este caso clínico mostra como a acessibilidade e continuidade de cuidados da medicina geral e familiar é importante, permitindo frequentes reavaliações pelo mesmo profissional de saúde e a integração de conhecimentos, sinais e sintomas, percebendo melhor a evolução da patologia.

Efetivamente, o que parecia ser um diagnóstico de vaginite com etiologia frequente revelou-se uma etiologia rara.

Por outro lado, o caso mostra igualmente como a colheita de uma história clínica rigorosa e cuidada pode fazer a diferença, uma vez que a noção de ferida vulvar da utente foi sempre uma constante. Assumindo-se que a provável evolução da doença partiu de uma candidíase complicada, com fissuras genitais, que permitiram também a infeção pelo MRSA, a manutenção da ferida após vários ciclos de tratamento antifúngicos corrobora tratar-se de uma infeção por MRSA e aponta para este diagnóstico, que apenas foi possível confirmar e alcançar a sua resolução uma vez identificado o agente causal.

As autoras destacam a importância do tema escolhido para publicação, porque aquando do estudo para o diagnóstico e tratamento da situação, encontraram unicamente dois artigos publicados de vaginite a MRSA, sendo que apenas um deles descrevia uma situação semelhante à da utente. Cabe aos médicos, para além da sua prática clínica, continuarem a publicar casos clínicos com relevância científica, uma vez que a

partilha de experiências permite ampliar o conhecimento e contribuir para a prática médica.

REFERÊNCIAS BIBLIOGRÁFICAS

1. Paladine HL, Desai UA. Vaginitis: diagnosis and treatment. Am Fam Physician. 2018;97(5):321-9.
2. Marnach ML, Wygant JN, Casey PM. Evaluation and management of vaginitis. Mayo Clin Proc. 2022;97(2):347-58.
3. Reichman O, Sobel JD. MRSA infection of buttocks, vulva, and genital tract in women. Curr Infect Dis Rep. 2009;11(6):465-70.
4. Deng L, Schilcher K, Burcham LR, Kwiecinski JM, Johnson PM, Head SR, et al. Identification of key determinants of Staphylococcus aureus vaginal colonization. mBio. 2019;10(6):e02321-19.
5. Lakhundi S, Zhang K. Methicillin-resistant Staphylococcus aureus: molecular characterization, evolution, and epidemiology. Clin Microbiol Rev. 2018;31(4):e00020-18.
6. Namitha BN, Natarajan A. Vulvovaginitis due to methicillin-resistant and methicillin-sensitive Staphylococcus aureus among women in reproductive age-group. J Clin Sci Res. 2023;12 Suppl 1:S11-3.
7. de Bree LC, van Rijen MM, Coertjens HP, van Wijngaarden P. MRSA as a rare cause of vaginitis. Infection. 2015;43(6):747-50.
8. Huppert JS, Bennett K, Kollar LM, Pattullo L, Mortensen JE. MRSA: rare in the vagina. J Pediatr Adolesc Gynecol. 2011;24(5):315-6.
9. Tavares A, Miragaia M, Rolo J, Coelho C, de Lencastre H. High prevalence of hospital-associated methicillin-resistant Staphylococcus aureus in the community in Portugal: evidence for the blurring of community-hospital boundaries. Eur J Clin Microbiol Infect Dis. 2013;32(10):1269-83.
10. Cool-Foley AA, Nathan C, O'Donovan C 3rd, Simon D. Eradication of methicillin-resistant Staphylococcus aureus vaginitis with mupirocin. DICP. 1991;25(12):1331-3.
11. Direção-Geral da Saúde. Prevenção e controlo de colonização e infeção por Staphylococcus aureus resistente à meticilina (MRSA) nos hospitais e unidades de internamento de cuidados continuados integrados: norma no 018/2014, de 09/12/2014, atualizada em 27/04/2015. Lisboa: DGS; 2015.

CONTRIBUTO DOS AUTORES

Beatriz Câmara; conceptualização; redação do *draft* original; redação, revisão e validação do texto final. Carmen Comino; conceptualização; redação do *draft* original; redação, revisão e validação do texto final. Ana Ventura; redação, revisão e validação do texto final; supervisão. Ana Magalhães; redação, revisão e validação do texto final; supervisão.
Todos os autores leram e concordaram com a versão final do manuscrito.

CONFLITOS DE INTERESSE

As autoras declaram não possuir quaisquer conflitos de interesse.

ENDEREÇO PARA CORRESPONDÊNCIA

Beatriz Câmara
E-mail: beatriz.camara.073@gmail.com
https://orcid.org/0000-0002-8134-8679

Recebido em 30-10-2024
Aceite para publicação em 20-07-2025

ABSTRACT

MRSA VAGINITIS: A CLINICAL CASE OF DIAGNOSTIC AND THERAPEUTIC CHALLENGE

Introduction: Vaginitis, a vaginal infection commonly caused by bacteria, fungi, or viruses, poses increasing challenges due to colonization by multidrug-resistant pathogens, such as methicillin-resistant *Staphylococcus aureus* (MRSA).

Case description: An 18-year-old woman, with no relevant medical history, presenting with genital burning and pain associated with itching, erythema, and vulvar wound sensation, was seen in the emergency department and treated for candidiasis. Due to continued complaints, she seeks out her family doctor for re-evaluation and, after gynaecological observation, she is medicated with boric acid vaginal tablets for complicated vaginal candidiasis. For financial reasons, the patient did not undergo therapy, and at the re-evaluation appointment, her initial complaints persisted. Vaginal exudate was then analysed and revealed an MRSA infection, which resolved with trimethoprim/sulfamethoxazole.

Commentary: This clinical case highlights the complexity of diagnosing MRSA vaginitis, a rare infection that can be mistaken for more common causes of vulvovaginitis, leading to delays in appropriate treatment. It underscores the importance of considering less frequent diagnostic hypotheses in cases of therapeutic refractoriness, reinforcing the crucial role of microbiological examinations in identifying the causal agent and guiding therapy. Furthermore, the study emphasizes the need for a rigorous medical approach, including patient education on warning signs and the importance of follow-up appointments. The report demonstrates the impact of continuity of care in general and family medicine. It highlights the scarcity of literature on this pathology, stressing the value of publishing clinical cases to advance medical knowledge.

Keywords: *Methicillin-resistant Staphylococcus aureus; Staphylococcus aureus;* MRSA; Vaginitis; Vulvovaginitis; Case report.