NASCER E CRESCER
revista de pediatria do centro hospitalar do porto
ano 2014, vol XXIII, n.º 4

Caso estomatológico

José M. S. Amorim[1]

Criança do sexo masculino, com 11 anos de idade referenciada à consulta de Estomatologia Pediátrica devido ao não aparecimento do dente 13 na arcada maxilar direita, quando o dente canino contra-lateral já se encontrava completamente erupcionado. Não apresentava outras queixas.

Antecedentes pessoais e familiares irrelevantes.

Ao exame objetivo apresentava:

- abaulamento da cortical vestibular do 1º quadrante, mole, depressível, sem fistulas e indolor;
- sem cáries dentarias
- sem gengivite
- presença do dente canino decíduo no maxilar direito com restante dentição já com dentes definitivos.

Realizou ortopantomografia (OPG) que revelou volumosa imagem radiolucente, ocupando parte importante do seio maxilar homo lateral, com o canino definitivo incluso na parte superior da imagem.

Realizou TAC maxilar para avaliação correta dos limites e dimensão da imagem (Figura 1)

Face ao descrito:

Qual o seu diagnóstico?
Qual a sua atitude?

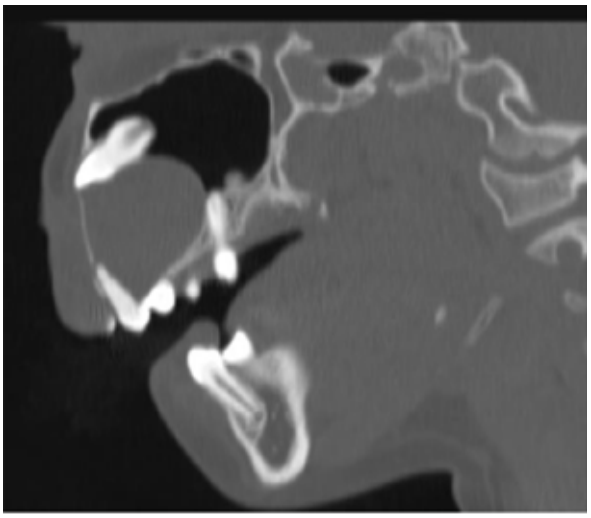

Figura 1

[1] S. Estomatologia e de Cirurgia Maxilofacial, Unidade Pediátrica, CH Porto.
4099-001 Porto, Portugal
joseamorim.dia@chporto.min-saude.pt

A situação clínica referida trata-se de um **quisto odontogénico dentigero.** Este define-se, radiologicamente, como uma imagem radiolucente associada a um dente incluso e pode ter dimensões muito exuberantes quando têm espaço fácil para se expandir (por exemplo para o seio maxilar).

Deve-se suspeitar e despistar esta situação clínica através da realização de uma OPG, sempre que um dente não faz a sua aparição na arcada dentária no tempo esperado.

Estes quistos são raros na dentição decidua e estão frequentemente associados aos dentes mais frequentemente inclusos: terceiros molares - sisos e caninos maxilares.

A sua incidência é mais frequente no sexo masculino, e não têm predileção por etnias.

O tratamento é sempre cirúrgico e consiste na enucleação quística, bem como a extração do dente incluso responsável. Por vezes procede-se à marsupialização do quisto para diminuir as suas dimensões do mesmo antes de se proceder à sua enucleação.

O prognóstico é bom uma vez que não ocorre recidiva.

Os quistos odontogénicos dividem-se em 2 grandes grupos:
- quistos de desenvolvimento
- quistos inflamatórios

No grupo dos quistos de desenvolvimento destacam-se os quistos dentígeros, devido à da sua relativa frequência, uma vez que estão sempre associados a um dente incluso, sendo esta situação clínica muito frequente no maxilar superior.

Nascer e Crescer 2014; 23(4): 223-224

ABSTRACT

An 11-year-old boy was referred to Pediatric Stomatology Clinic for absence of eruption of permanent maxillary right canine.

He presented bulging of the right maxillary cortical bone.

Imaging study performed with panoramic radiography and CT scan of the jaw revealed a large radiolucent image that occupied the maxillary sinus and tooth 1.3 within the cyst. A presumptive diagnosis of an odontogenic dentigerous cyst was made.

Treatment procedure comprised of cystic enucleation with extraction of 1.3.

Keywords: odontogenic dentigerous cyst - radiolucent image - cystic enucleation

REFERÊNCIAS BIBLIOGRÁFICAS

1. Cawson´s Essencials of Oral Pathology and Oral Medicine – seventh edition, Churchill Livingstone, 2002, pp. 108-10.

Recebido a 17.10.2014 | Aceite a 2.12.2014