Jornal Português de Gastrenterologia

Mucosa gástrica ectópica na ampola de Vater: Uma causa de ectasia da via biliar

Ectopic gastric mucosa in the ampulla of Vater: A cause of bile duct ectasia

Ana Caldeira[1], Regina Gonçalves [2], Bruno Pereira[1], Rui Sousa [2], Eduardo Pereira [2], José Tristan [2], António Banhudo [3]

RESUMO | INTRODUÇÃO A mucosa gástrica ectópica pode encontrar-se em qualquer segmento do tubo digestivo, na vesícula ou vias biliares. **CASO CLÍNICO:** Apresenta-se o caso de uma doente, com episódio de dor no hipocôndrio direito associado a dilatação da via biliar principal. A ecoendoscopia identificou vegetação intraluminal justa-papilar podendo condicionar algum grau de obstrução da via biliar. A colangiopancreatografia retrógrada endoscópica confirmou ectasia da via biliar principal e vegetação imediatamente adjacente à papila. O estudo histológico permitiu diagnóstico de mucosa gástrica ectópica, confirmado com cintigrama. Após esfincterotomia ampla, a doente apresentou remissão das queixas álgicas e redução do diâmetro da via biliar. **CONCLUSÃO:** A mucosa gástrica ectópica é, essencialmente, um diagnóstico histológico. Sendo, geralmente, um achado incidental é também uma entidade subdiagnosticada. *GE - J Port Gastrenterol 2010;17:207-211.*

PALAVRAS-CHAVE: Mucosa gástrica ectópica, via biliar, ampola de Vater, papila.

SUMMARY | INTRODUCTION: *Ectopic gastric mucosa can be found in any segment of the digestive tract as well as in the gallbladder and bile ducts.*

CASE REPORT: *A patient with episodes of pain in right hypochondrium associated with common bile duct ectasia. Ultrasound endoscopy identified an intraluminal juxta-papillary vegetation which was associated with some degree of obstruction in the bile duct. ERCP confirmed common bile duct ectasia and the vegetation immediately adjacent to the papilla. Histologic examination allowed the diagnosis of ectopic gastric mucosa, confirmed with scintigraphy. A wide sphincterotomy was performed, with remission of pain and reduction of the biliary duct dimension.*

CONCLUSION: *Ectopic gastric mucosa is essentially a histological diagnosis. It is usually an incidental finding and so it represents an underdiagnosed entity. GE - J Port Gastrenterol 2010;17:207-211.*

KEY WORDS: *Ectopic gastric mucosa, bile duct, papilla, ampulla of Vater.*

[1]Internos de Gastrenterologia, [2]Assistente Graduado de Gastrenterologia, [3]Director de Serviço de Gastrenterologia, Serviço de Gastrenterologia, Hospital Amato Lusitano de Castelo Branco; **Correspondência:** Ana Caldeira; Serviço de Gastrenterologia, Hospital Amato Lusitano; Av Pedro Álvares Cabral, 6000-085 Castelo Branco; **E-mail:** ailpcaldeira@gmail.com; **Tlm:** +351 966 279 419; **Recebido para publicação:** 04/02/2009 e **Aceite para publicação:** 29/04/2009

INTRODUÇÃO

A mucosa gástrica ectópica (MGE) pode ser encontrada em todo o tubo digestivo, desde o esófago até ao ânus. Ocasionalmente, é, também, identificada na via biliar, mais frequentemente na vesícula, ou no pâncreas.

Em muitos casos é descoberta incidentalmente, em autópsia ou peças cirúrgicas. A mucosa gástrica ectópica é, ainda, uma conhecida causa de hemorragia gastrointestinal no divertículo de *Meckel*, de duplicações do intestino e, excepcionalmente, pode apresentar transformação maligna.

Embora raramente sintomática, encontram-se descritos alguns casos de MGE com localização diferente do divertículo de *Meckel*, em que a investigação surge na sequência do aparecimento de sintomatologia clínica.

CASO CLÍNICO

Os autores descrevem o caso de uma doente, de 73 anos de idade, com antecedentes de sigmoidectomia por adenocarcinoma do cólon bem diferenciado, litíase renal, pancreatite crónica com diabetes *mellitus* secundária e insuficiência cardíaca compensada. Da sua história pessoal salientava-se, ainda, história de 2 internamentos (2006 e 2007) por úlcera péptica no bulbo duodenal com hemorragia activa. Os seus hábitos farmacológicos não incluiam toma recente ou abusiva de anti-inflamatórios tendo feito erradicação, com terapêutica tripla, de *Helicobacter pylori*.

Na sequência de episódio de dor abdominal, tipo moinha, localizada no hipocôndrio direito, recorreu ao Serviço de Urgência. Realizou controlo analítico que apresentava elevação da PCR, sem elevação das enzimas de colestase ou citólise. A ultrassonografia abdominal permitiu visualização das vias biliares intrahepáticas não ectasiadas, vesícula biliar com parede ligeiramente espessada e irregular em provável relação com processo de colesterolose; a via biliar principal (VBP) apresentava dilatação de 14,2 mm até à porção distal intrapancreática, sem evidência clara de conteúdo ecogénico (Fig. 1). A tomografia computorizada revelou ectasia da VBP sem evidência de conteúdo.

A ecoendoscopia, utilizando um ecoendoscópio radial Pentax 3630 até 10 MHz, revelou, por abordagem duodenal: porção cefálica do pâncreas com ecoestrutura ligeiramente heterogénea, algum grau de lobulação do parênquima, pontos hiperecogénicos e irregularidade do canal *Wirsung* e ductos secundários; a VBP apresentava cerca de 11 mm de diâmetro, identificando-se na sua porção terminal, justa-papilar, uma imagem intraluminal com 8,6 mm, podendo corresponder a vegetação e condicionando obstrução (Fig. 2 e 3). A área da papila tinha aspecto habitual. Por abordagem gástrica identificou-se o corpo e cauda do pâncreas com ecoestrutura discretamente heterogénea e canal *Wirsung* irregular. Estes aspectos são característicos de pancreatite crónica.

Na colangiopancreatografia retrógrada endoscópica (CPRE) visualizou-se papila com aspecto normal, tendo sido canulada a VBP após pré-*cut* com esfincterótomo. A injecção de contraste evidenciou, no radiograma, VBP dilatada em toda a sua extensão com uma imagem compatível com cálculo/vegetação imediatamente adjacente à papila. As vias biliares intrahepáticas não estavam ectasiadas. Efectuou-se esfincterotomia (ETE) seguida de várias passagens com balão sem emissão de cálculos. Realizou-se ainda recolha de material para citologia com escova e biópsias de tecido intrapapilar exposto com ETE. Os esfregaços obtidos do escovado biliar apresentavam muitas células, com alguns linfócitos e células do epitélio biliar isoladas, formando agrupamentos vários em "folhetos" sem atipias. O estudo histológico das biópsias da ampola descreve mucosa de "tipo gástrica do corpo" com ligeiras alterações inflamatórias inespecíficas, hiperplasia de células oxifílicas (parietais) e algumas células principais.

Na endoscopia digestiva alta de controlo, realizada dois meses depois, utilizando um duodenoscópio para adequada vizualização da ampola de Vater, observou-se papila com aspecto habitual após ETE e boa drenagem biliar. Realizaram-se múltiplas biópsias cuja análise anatomopatológica confirmou presença de provável ectopia gástrica do "tipo do corpo" na mucosa da ampola com sinais de ulceração associada.

Actualmente, 4 meses após o episódio álgico, e mantendo medicação com inibidor da bomba de protões, a doente está assintomática, sem alterações analíticas, nomeadamente das enzimas de colestase. Na ultrassonografia abdominal mantém dilatação da via biliar principal embora menos acentuada (9 mm de maior diâmetro). Foi solicitado estudo cintigráfico, com administração de 10mCi de Tc99m, que evidenciou área de hipercaptação do radiofármaco na projecção do duodeno que deverá corresponder à área de mucosa gástrica ectópica a nível da ampola, não tendo sido identificadas outras áreas suspeitas de lesões da mesma natureza (Fig. 4).

DISCUSSÃO

A MGE pode ter origem congénita ou adquirida. Esófago, duodeno e divertículo de *Meckel* são as localizações mais frequentes da variante congénita.

As lesões adquiridas são mais comuns no jejuno e íleon onde a regeneração da mucosa ocorre em lesões inflamatórias, como as enterites regionais. Neste caso, a mucosa anormal é constituida principalmente por células secretoras de muco, sendo as células parietais e principais raramente observadas. Alguns autores, como *Lessells* e *Martin*[1], sugeriram metaplasia como um termo mais adequado para esta condição que representa, afinal, a substituição da mucosa nativa por

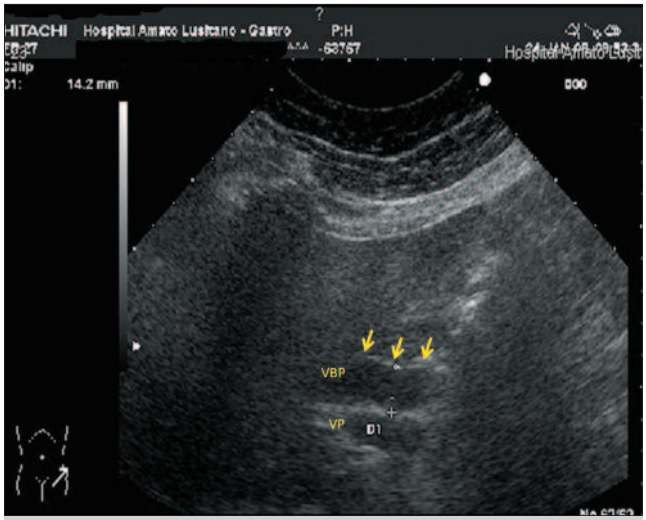

Fig. 1 – Ultrassonografia abdominal: visualização da via biliar principal ectasiada (14.2 mm) até à porção distal intrapancreática, sem evidência de conteúdo ecogénico. VBP – Via Biliar Principal; VP – Veia Porta

epitélio gástrico após inflamação ou processo péptico, evitando assim confusões com a verdadeira ectopia gástrica.

Por outro lado, se o tecido consiste em mucosa gástrica fúndica bem diferenciada com os seus elementos glandulares habituais, incluindo células parietais e células principais, a origem será provavelmente congénita.

Em 1927, *Taylor*[2] descreveu, numa série de mais de 150 autópsias, dois casos com achado de glândulas gástricas ectópicas na mucosa duodenal. Este foi o primeiro relato de lesões de MGE visíveis macroscopicamente, descritas pelo autor como pequenas áreas discretamente elevadas com um aspecto incaracteristicamente irregular. Histologicamente, os nódulos eram compostos por glândulas fúndicas com células parietais e principais. A perfeita diferenciação e organização deste epitélio denunciaram a sua indubitável origem congénita. Num dos casos, uma úlcera péptica foi identificada na mesma porção duodenal, distal à MGE.

Wolff[3] publicou uma série com 87 casos de MGE no tubo digestivo, 15 dos quais envolvendo o duodeno. O autor subdividiu o grupo em dois subgrupos de MGE congénita e adquirida, sendo a última representativa dos casos em que a mucosa ectópica é identificada no contexto de um processo regenerativo anómalo de que é exemplo o epitélio de tipo pilórico que surge nos segmentos intestinais atingidos pela doença de *Crohn*. Na perspectiva de *Wolff*, esta descrição corresponde provavelmente a um fenómeno adquirido, e apenas a mucosa fúndica completamente diferenciada deverá ser interpretada como ectopia congénita.

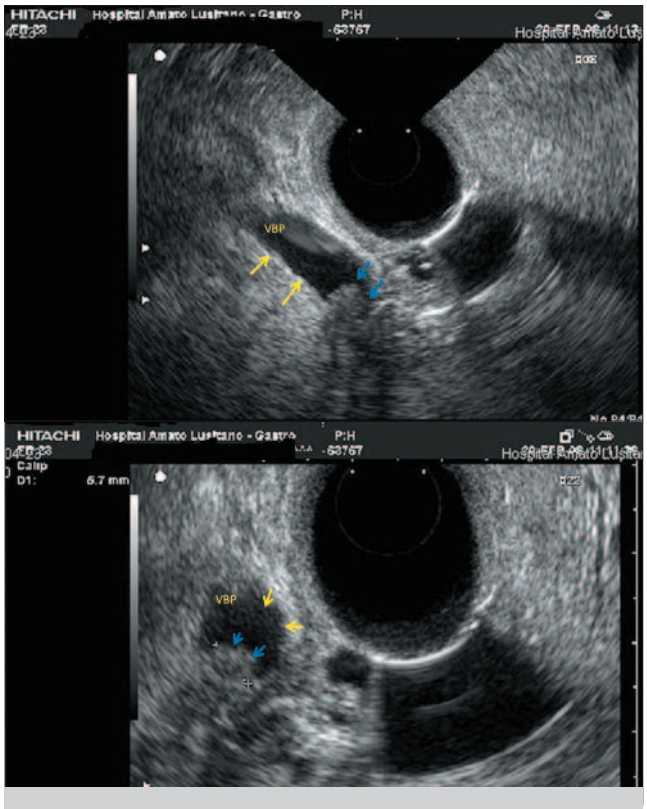

Fig. 2 e 3 – Ecoendoscopia usando ecoendoscópio radial Pentax 3630 UR até 10 MHz: por abordagem duodenal identifica-se a via biliar principal ectasiada com cerca de 11 mm de diâmetro (setas amarelas), e na sua porção terminal uma formação vegetante justa-papilar com 8.6 mm de diâmetro, condicionando obstrução (setas azuis) - corte longitudinal (Fig. 2) e corte transversal (Fig. 3). VBP – Via Biliar Principal

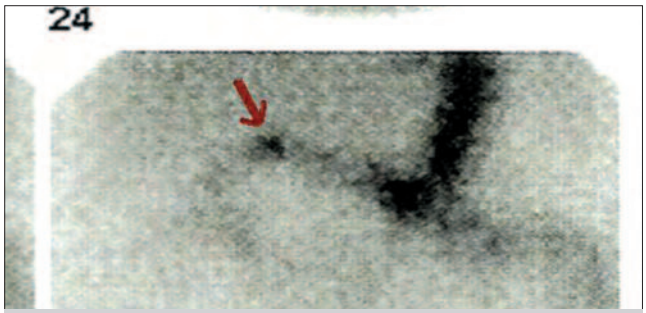

Fig. 4 - Cintigrafia com tecnécio: identificando área de hipercaptação do radiofármaco na projecção do duodeno que se correlaciona com a presença de mucosa gástrica ectópica conhecida.

No nosso caso, é mais provável tratar-se de origem congénita pois foram observadas células principais e parietais.

A MGE pode apresentar-se em associação com lesões da mucosa, como úlcera cuja origem é, provavelmente, secreção de pepsina ácida pela MGE podendo o doente ter episódios recorrentes de hemorragia crónica.

Em 1982, *Agha et al*[4], realizaram um estudo envolvendo 25 doentes com MGE no bulbo detectada endoscopicamente e em 17 confirmada por biopsia. Quase todos os doentes apresentavam sintomas dispépticos ou hemorragia gastrointestinal, e em 2 (8%) havia evidência de úlcera duodenal. O tratamento médico com anti-histamínico H2 (cimetidina) foi eficaz na cicatrização das úlceras e remissão dos sintomas, sem recorrência apesar da persistência da mucosa ectópica.

Hoedemaeker[5] examinou o coto duodenal de 158 peças cirúrgicas de gastrectomia e descobriu 52 casos (30%) com células parietais ou principais. Estes eram mais comuns em doentes com história de úlcera duodenal, sendo postulada uma possível relação com hiperacidez.

Neste contexto, é pertinente a existência de antecedentes de doença ulcerosa nos antecedentes da doente do caso descrito, não havendo, contudo, factores de risco identificados, nomeadamente história de toma de AINEs. Poderá a existência de mucosa gástrica a nível da VBP distal ter conduzido a secreção de ácido que agrediu a mucosa duodenal propiciando a formação de úlceras neste segmento? Parece, efectivamente, que este é um mecanismo fisiopatológico possível.

A cintigrafia com tecnécio é um exame ideal para detectar focos de MGE. No divertículo de *Meckel* apresenta uma sensibilidade de 85%, especificidade de 95% com uma precisão diagnóstica de cerca de 90%.[6]

O achado de MGE no duodeno é uma condição rara e geralmente congénita; estima-se uma prevalência, para a localização bulbar, que varia entre 0,5 a 2%. Como é geralmente um achado acidental não admira que seja uma entidade subdiagnosticada. Perante a histologia descrevendo MGE a nível da VBP distal, os autores decidiram realizar estudo cintigráfico, não só com o objectivo de comprovar a natureza do tecido mas sim procurar outros possíveis focos de ectopia. Com efeito, não foram identificadas outras áreas suspeitas de lesões da mesma natureza.

A mucosa gástrica ectópica no bulbo duodenal apresenta geralmente um aspecto endoscópico típico caracterizado por áreas de coloração vermelho-salmão. A aplicação de solução de vermelho de Congo 1% como marcador pH-sensível, durante a endoscopia, resulta na descoloração negra da mucosa gástrica ectópica produtora de ácido. Contudo, a análise histológica continua a ser o *gold standard* para o diagnóstico, permitindo diferenciá-la de outras entidades que cursam com mucosa duodenal polipóide ou nodular, tais como: hiperplasia das glândulas de *Brunner* ou folículos linfóides, adenomas ou síndromes polipóides.

Em 1977, *Kartzsch*[7] descreveu 14 lesões polipóides no duodeno, identificadas durante a realização de 3140 endoscopias. Em oito casos foi identificada mucosa gástrica mas apenas 4 tinham características de mucosa fúndica. Um dos casos tinha bulbite erosiva e em nenhum foi identificada doença ulcerosa. A breve descrição anatomopatológica efectuada não permite concluir sobre a existência de verdadeira ectopia nos 4 casos descritos.

Tendo os autores feito uma revisão criteriosa da literatura, parece ser muito escasso o número de casos de MGE com localização duodenal descritos nas últimas décadas. Na verdade, embora alguns possam descrever verdadeira ectopia congénita, a grande maioria deverá representar a metaplasia descrita por *Wolff*.[3]

Relativamente, ao achado de MGE a nível da VBP/ampola de *Vater*, os casos descritos são ainda mais escassos. Com efeito, a pesquisa no *PubMed* conta com apenas 4 artigos. Em 1982, *Blundel et al* [8], descrevem o único caso com achado de MGE na ampola de *Vater*, identificada em lesão polipóide condicionando obstrução da via biliar. Em 1990, *Evans et al*[9] descreveram o primeiro caso de MGE na via biliar principal. Três anos mais tarde, *Madrid et al*[10] publicaram o caso de uma criança com 3 anos, apresentando dor abdominal e icterícia, cuja investigação clínica revelou dilatação das vias biliares intra e extrahepáticas e evidência de uma massa bem diferenciada preenchendo o lúmen da porção distal da VBP. A vesícula e parte da via biliar extrahepática foram ressecadas e a análise histológica identificou MGE em ambas as peças operatórias.

Em 2005, *Quispel et al*[11] descreveram o caso de um homem com 29 anos com quadro de dor abdominal, icterícia, acolia e colúria, e antecedentes de episódio semelhante 4 anos antes interpretado como obstrução transitória da VBP por passagem de cálculo. A ultrassonografia abdominal revelou dilatação da via biliar intrahepática e 1/3 proximal da VBP. A CPRE e ecoendoscopia não permitiram esclarecer a etiologia da estenose, e a ultrassonografia intraductal favoreceu a origem maligna da lesão. A laparotomia com excisão da vesícula e parte da VBP permitiu diagnóstico de MGE, sem inflamação ou sinais de malignidade.

Nos antecedentes pessoais da doente salientava-se pancreatite crónica de etiologia não esclarecida com longa evolução conduzindo ao desenvolvimento de diabetes *mellitus* secundária. Na verdade, não foi identificado qualquer factor de risco para pancreatite. Desta forma, pode admitir-se a obstrução parcial da porção terminal da VBP, envolvendo a papila e o esfíncter de *Oddi*, ao longo de vários anos poderia ter conduzido a dificuldade de drenagem/obstrução intermitente do canal *Wirsung* e ter propiciado uma reacção inflamatória crónica do pâncreas

que confluiu nos aspectos característicos de pancreatite crónica, evidenciados pela ecoendoscopia. Poderá esta ser uma causa rara de pancreatite crónica? É uma questão que os autores deixam em aberto... acreditando que pode, efectivamente, tratar-se de uma causa de pancreatite crónica ainda não descrita.

CONCLUSÃO

Casos isolados de MGE têm sido descritos em todos os segmentos do tracto gastrointestinal, desde o esófago ao ânus.

Estes casos são interpretados como tendo origem congénita relacionada com desenvolvimento embrionário anormal.

As localizações mais comuns são o esófago, divertículo de *Meckel* e quistos de duplicação entérica. Contudo, pequenos ilhéus de MGE foram descritos na vesícula e vias biliares, bem como nas vias respiratórias, coluna vertebral e bexiga.

Esta breve revisão poderá ajudar a colmatar a escassez de artigos e revisões publicadas nesta área, nomeadamente em língua portuguesa. Simultaneamente, poderá ajudar a clarificar alguma confusão à volta deste tema. O que se pode concluir é que, na verdade, muitos autores de artigos e séries publicadas parecem ter confundido durante várias décadas a verdadeira ectopia gástrica congénita com aquela considerada adquirida, que poderá ser melhor definida por metaplasia uma vez que não representa mucosa gástrica fúndica bem diferenciada. Contudo, é importante estarmos atentos aos casos em que esta condição anatomopatológica possa estar presente. Com a publicação deste caso, os autores pretendem divulgar uma entidade nosológica nem sempre diagosticada, de modo a obter um conhecimento mais aprofundado e complexo desta entidade, e das implicações que ela possa ter.

REFERÊNCIAS

1. Lessells AM, Martin DF. Heterotopic gastric mucosa in the duodenum. J Clin Pathol 1982;35:591-595.
2. Taylor AL. The epithelial heterotopias of the alimentary tract. J Pathol Bacteriol 1927;30:415-499.
3. Wolff M. Heterotopic gastric epithelium in the rectum: A report of three new cases with a review of 87 cases of gastric heterotopia in the alimentary canal. Am J Clin Pathol 1971;55:604-616.
4. Agha FP, Ghahremani GG, Tsang TK, *et al*. Heterotopic gastric mucosa in the duodenum: radiographic findings. AJR 1988; 150:291-294.
5. Hoedemaeker PJ. Heterotopic gastric mucosa in the duodenum. Digestion 1970;3:165-173.
6. Sfakianakis GN, Conway JJ. Detection of Ectopic gastric mucosa in detection of ectopic gastric mucosa in Meckel`s diverticulum and in other aberrations by scintigraphy: ii. Indications and methods – a 10-year experience. J Nucl Med 1981;22:732-738.
7. Kratzsch KH, Furstenau M, Buttner W. Zum endoskopischen Nachweiss heterotoper Magenschlemhaut im duodenum. Zschr mn Med 32;371-374.
8. Blundell CR, Kanun CS, Earnest DL. Biliary obstruction by heterotopic gastric mucosa at the ampulla of Vater. Am J Gastroenterol 1982;77:111-114.
9. Evans MM, Nagorney DM, Pernicone PJ, *et al*. Heterotopic gastric mucosa in the common bile duct. Surgery 1990;108:96-100.
10. Madrid C, Berrocal T, Gorospe L, *et al*. Heterotopic gastric mucosa involving the galbladder and biliary tree. Pediatr Radiol 2003;33:129-132.
11. Quispel R, Schwartz MP, Schipper ME, *et al*. Heterotopic gastric tissue mimicking malignant biliary obstruction. Gastrointest Endosc 2005;62:170-172.