Villar's Nodulle: a rare case report
Nódulo de Villar: um caso clínico raro

Sandra Costa Ferreira*, João Pedro Prata*, Rita Abreu**, Agostinho Carvalho***, Paula Pinheiro****
Unidade Local de Saúde do Alto Minho

Abstract

Endometriosis is defined as endometrial tissue outside the uterine cavity. Pelvic locations of the disease are more prevalent, but it also occurs in many extra-pelvic locations. Abdominal wall endometriosis is usually associated with the presence of scars, more often after cesarean or histerectomy (secondary abdominal wall endometriosis). Primary abdominal wall endometriosis is a rare condition, and occurs in patients with no abdominal scars. We present a case of a 44-year-old woman, nulliparous, with no personal history of abdominal surgery. She complained of an umbilical mass with 3,5cm which was painful and had a bloody drainage during menses. She underwent surgery with excision of the mass. The pathology findings of endometrial glands and stroma confirmed the clinical assumption of endometriosis. Inspection of the pelvis showed no pelvic endometriosis.

Keywords: Endometriose; Parede abdominal; Umbigo.

INTRODUÇÃO

A endometriose caracteriza-se pela presença de tecido endometrial (glândulas e estroma) fora da cavidade uterina e afecta mulheres em idade reprodutiva. A sua prevalência é difícil de determinar uma vez que nem sempre é sintomática e os seus sintomas são inespecíficos. Num estudo realizado com mulheres multíparas, submetidas a laqueação tubária por via laparoscópica, a incidência de lesões de endometriose foi de 3,7%[1]. No entanto, quando os estudos incidem sobre mulheres sintomáticas ou inférteis a prevalência é mais elevada, podendo chegar aos 50%[2]. A sua localização mais prevalente é em órgãos e estruturas pélvicas, mas pode encontrar-se em locais extra pélvicos, incluíndo parede abdominal, pulmão, mama, vesícula biliar, fígado, rim, osso, entre outros[3,4].

A endometriose umbilical também é chamada de Nódulo de Villar, por ter sido descrita por este autor em 1886, e tendo uma incidência de 0,5 a 1% nas mulheres com endometriose[5]. A endometriose cutânea subdivide-se em primária e secundária. A secundária está relacionada com intervenções cirúrgicas prévias, abdominais e perineais, nomeadamente intervenções por via laparotómica (como histerectomia e cesariana), intervenções por via laparoscópica e episiotomia[6]. A endometriose primária cutânea é muito mais rara, e localiza-se habitualmente no umbigo, região perineal ou inguinal[7]. Na maior série publicada, com 445 casos, a endometriose primária umbilical representou 20% de todos os casos de endometriose umbilical[6].

CASO CLÍNICO

Mulher de 44 anos, com antecedentes de hipertensão arterial, bócio multinodular e linfangioleiomiomatose (manifestada como quilotórax, lesões mediastínicas e retroperitoneais). Relativamente aos antecedentes cirúrgicos, a referir redução de fractura da tíbia e descorticação pleural direita; sem história de cirurgia abdominal prévia. A utente era nuligesta, com menarca aos 12 anos, interlúnios regulares e cataménios de 3 dias,

*Interno de Formação Específica de Ginecologia e Obstetrícia
**Assistente Hospitalar, Serviço de Ginecologia e Obstetrícia
***Assistente Graduado, Serviço de Ginecologia e Obstetrícia
****Directora de Serviço, Serviço de Ginecologia e Obstetrícia

sem dismenorreia associada. Foi enviada à consulta de Ginecologia por achado incidental de mioma uterino em Tomografia Computorizada (TC) da pelve, que realizou no contexto do estudo da linfangioleiomiomatose.

Ao exame físico apresentava uma estrutura nodular na cicatriz umbilical, com 3,5 cm de maior diâmetro, de superfície irregular, sem alteração da coloração cutânea e sem sinais inflamatórios (Figura 1). A utente referia, desde há vários anos, drenagem hemática por esta estrutura durante o cataménio, acompanhada de dor cíclica, tipo cólica, localizada na região periumbilical, sem agravamento ou melhoria recente. Ao exame ginecológico apresentava útero aumentado de volume, móvel e indolor ao toque. Não se palpavam os anexos ou massas anexiais.

O relatório da TC referia "importante hipertrofia uterina de aspecto miomatoso, com o maior nódulo medindo 8 cm e o útero com aproximadamente 165x84x140mm, promovendo um efeito de massa sobre as estruturas subjacentes e deslocando a bexiga anteriormente (…) Presença de hérnia periumbilical de conteúdo adiposo" (Figura 2).

A doente foi proposta para histerectomia abdominal total com conservação de anexos e exérese da formação umbilical por suspeita de nódulo de endometriose. A inspecção cirúrgica da cavidade pélvica revelou um útero aumentado de volume, à custa de vários miomas, o maior na parede anterior, com cerca de 8 cm. Os ovários apresentavam-se sem alterações e móveis e não foram encontrados implantes pélvicos de endometriose. O estudo anátomo-patológico da lesão umbilical revelou a presença de glândulas e estroma endometriais, confirmando o diagnóstico de endometriose (Figuras 3 e 4). As margens de ressecção não tinham evidência de tecido endometrial.

FIGURA 1. Imagem do abdómen da utente, após desinfecção cirúrgica, onde se evidência a massa umbilical

DISCUSSÃO

A endometriose cutânea está habitualmente associada a cicatrizes abdominais, em especial após cesarianas e histerectomias[8]. A endometriose cutânea espontânea é muito mais rara, sendo a sua incidência variável nas diferentes séries, podendo representar 0 a 38% das manifestações cutâneas de endometriose[9].

Existem várias teorias sobre a patogénese da endometriose. As mais difundidas são a teoria da implantação, a teoria da metaplasia celómica e a teoria da metastização[10]. A teoria da implantação foi descrita pela primeira vez por Sampson em 1925 e defende o desenvolvimento de focos de endometriose a partir de fragmentos do endométrio que chegam à cavidade pélvica por menstruação retrógrada. Esta teoria foi complementada pela teoria da metaplasia celómica que afirma que o mesotélio peritoneal sofre fenómenos de metaplasia na presença de factores irritativos na cavidade peritoneal, como por exemplo sangue. Estas duas teorias não explicam o aparecimento da endometriose cutânea primária. Esta forma de endometriose poderia ser explicada pela teoria da metastização que defende a propagação de tecido endometrial através de disseminação hematogénica ou linfática. Para além destas teorias, existem dados que apontam para uma asso-

FIGURA 2. Imagem de TC, onde se pode observar a lesão descrita como «hérnia periumbilical de conteúdo adiposo»

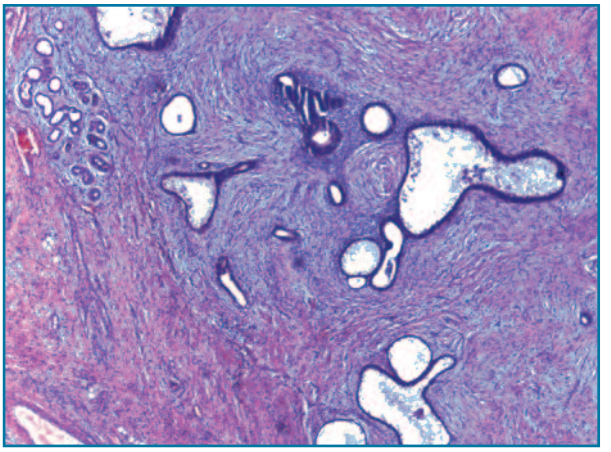

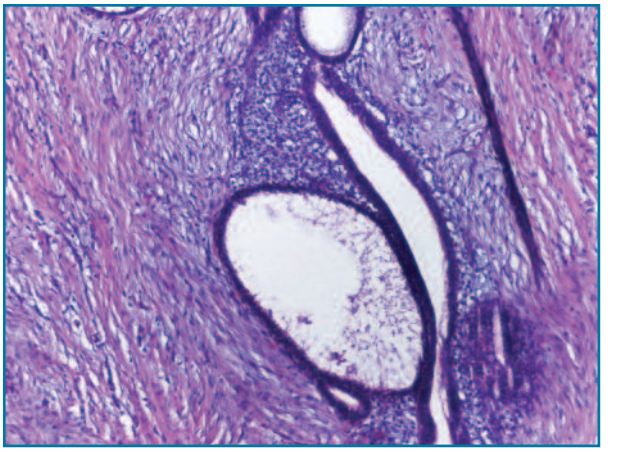

FIGURA 3 E 4. Imagens do estudo anátomo-patológico da peça onde se constata a presença de glândulas e estroma endometriais

ciação da endometriose com factores auto-imunes e genéticos.

O diagnóstico da endometriose cutânea umbilical é essencialmente clínico: caracteriza-se por uma massa umbilical que aumenta de volume e é dolorosa durante o cataménio. A hemorragia cíclica é um sintoma menos frequente[8,11], associado a doença prolongada. Por vezes os sintomas não são cíclicos, tornando o diagnóstico pré-operatório difícil.

Na presença de sintomas não característicos ou para determinar com melhor precisão a profundidade da lesão, podem ser efectuados exames complementares com ecografia ou Ressonância Magnética Nuclear. No entanto, o diagnóstico de endometriose não pode ser afirmado com segurança com base nestes estudos de imagem[6].

O diagnóstico carece de confirmação histológica, estando confirmado se se encontrarem dois dos seguintes critérios: presença de glândulas endometriais, presença de estroma endometrial e deposição do pigmento de hemossiderina[4,7,9].

O tratamento definitivo é cirúrgico, com margens livres de lesão, não existindo consenso sobre o tamanho dessas margens. O tratamento médico foi também tentado e pode ser usado como adjuvante do tratamento cirúrgico no caso de doença extensa[7] e em doentes na perimenopausa. Foram utilizados tratamentos médicos com contraceptivos combinados contínuos, danazol, leuprolide e progestativos; no entanto, a sua eficácia é genericamente considerada inferior à obtida na endometriose pélvica. A medicação actua apenas nos sintomas e, após descontinuação da terapêutica, a recorrência é a regra[3,4].

Podem ocorrer recidivas após o tratamento cirúrgico, sendo referidas taxas da ordem dos cerca de 10%[4,8]. Para além das margens atingidas, um dos factores que parece influênciar essa probabilidade é o tamanho da lesão inicial[4].

A transformação maligna dos endometriomas cutâneos é rara mas existem alguns casos descritos na literatura de transformação em carcinoma de células claras, carcinoma endometrióide, sarcoma e carcinossarcoma[12]. No entanto, na literatura os autores não encontraram nenhuma descrição de transformação maligna em casos de endometriose cutânea primária.

Este caso clínico ilustra uma apresentação pouco habitual de uma doença frequente na prática clínica. Na consulta de pós-operatório aos 3 meses, a doente apresentava boa evolução cicatricial e estava assintomática.

REFERÊNCIAS

1. Sangi-Haghpeykar H, Poindexter AN 3rd. Epidemiology of endometriosis among parous women. Obstet Gynecol 1995; 85(6): 983-992.

2. Ozkan S, Murk W, Arici A. Endometriosis and Infertility: Epidemiology and Evidence-based Treatments. Ann N Y Acad Sci 2008;1127:92-100.

3. Machairiotis N, Stylianaki A, Dryllis G, Zarogoulidis P, Kouroutou P, Tsiamis N, Katsikogiannis N, Sarika E, Courcoutsakis N, Tsiouda T, Gschwendtner A,Zarogoulidis K, Sakkas L, Baliaka A, Machairiotis C. Extrapelvic endometriosis: a rare entity or an under diagnosed condition? Diagnostic Pathology 2013; 8:194.

4. Zhao X, Lang J, Leng J, Liu Z, Sun D, ZhuL. Abdominal wall endometriomas. Int J Gynocol Obstet 2005; 90:218-222.

5. Kang J, Baek JH, Lee WS, Cho TH, Lee JN, Lee WK, Chung M. Clinical manifestations of abdominal wall endometriosis: a single center experience. Arch Gynecol Obstet 2013;

287(2):301-305

6. Horton JD, DeZee KJ, Ahnfeldt EP, Wagner M. Abdominal wall endometriosis: a surgeon's perspective and review of 445 cases. Am J Surg 2008; 196:207-212.

7. Efremidou EI, Kouklakis G, Mitrakas A, Liratzopoulos N, Polychronidis ACh. Primary umbilical endometrioma: a rare case of spontaneous abdominal wall endometriosis. Int J Gen Med. 2012;5:999-1002.

8. Bekta H, Bilsel Y, Sari YS, Ersöz F, Koç O, Deniz M, Boran B, Huq GE. Abdominal wall endometrioma; a 10-year experience and brief review of the literature. J Surg Res 2010; 164:e77-e81.

9. Papavramidis TS, Sapalidis K, Michalopoulos N, Karayanopoulou G, Raptou G, Tzioufa V, Kesisoglou I, Papavramidis ST. Spontaneous abdominal wall endometriosis: a case report. Acta Chir Belg 2009; 109:778-781.

10. Bulun SE. Endometriosis. N Engl J Med 2009; 360:268--279.

11. Victory R, Diamond MP, Johns DA. Villar's nodule: a case report and systematic literature review of endometriosis externa of the umbilicus. J Minim Invasive Gynecol. 2007;14(1):23-32.

12. Bats AS, Zafrani Y, Pautier P, Duvillard P, Morice P. Malignant transformation of abdominal wall endometriosis to clear cell carcinoma: case report and review of the literature. Fertil Steril. 2008; 90(4):1197.e13-16

ENDEREÇO PARA CORRESPONDÊNCIA
Sandra Costa Ferreira
Unidade Local de Saúde do Alto Minho
Serviço de Ginecologia e Obstetrícia
Estrada de Santa Luzia
4901-859 Viana do Castelo
E-mail: sandracostaferreira@gmail.com

RECEBIDO EM: 07-11-2014
ACEITE PARA PUBLICAÇÃO: 04-01-2015