ANEURISMA VENOSO GIGANTE NUM TRANSPLANTE RENAL: CASO CLÍNICO E REVISÃO DA LITERATURA

GIANT VENOUS ANEURYSM IN A KIDNEY TRANSPLANT: CLINICAL CASE AND LITERATURE REVIEW

Daniel Mendes*[1], Rui Machado[1,2], Gabriela Teixeira[1], Inês Antunes[1], Carlos Veiga[1], Carlos Veterano[1], Henrique Rocha[1], João Castro[1], Rui de Almeida[1,2]

1. Serviço de Angiologia e Cirurgia Vascular, Centro Hospitalar Universitário do Porto
2. Instituo de Ciências Biomédicas Abel Salazar - Universidade do Porto

Recebido a 27 de março de 2020
Aceite a 31 de maio de 2020

RESUMO

Introdução: O diagnóstico de aneurismas venosos viscerais é tipicamente incidental. Apesar do uso disseminado de métodos de imagem precisos a identificação destas lesões continua a ser extremamente rara. Dentro destes, os aneurismas da veia renal são o subgrupo menos frequente correspondendo a uma pequena percentagem.

Métodos: Apresentamos um caso-clínico de uma doente de 52 anos com um aneurisma gigante da veia do transplante renal associado a uma fístula arteriovenosa. Adicionalmente foi realizada uma revisão da literatura na base de dados MEDLINE.

Resultados: Doente de sexo feminino com antecedentes de transplante renal de dador vivo com o enxerto localizado na fossa ilíaca esquerda, recorre ao serviço de urgência com dor no local do enxerto renal e febre. À observação do enxerto com ecografia observa-se uma lesão de grandes dimensões no bacinete com fluxo identificado ao Doppler. Realizou angiotomografia computadorizada que revelou presença de uma fístula arteriovenosa entre artéria e a veia renal, com um volumoso aneurisma da veia renal a ocupar praticamente todo o seio renal, de aproximadamente 5.6cm de maior diâmetro. Numa primeira fase foi realizada embolização da fístula arteriovenosa renal com *coils*. Pela manutenção do quadro sético com disfunção do enxerto foi posteriormente submetida a nefrectomia do enxerto.

Conclusão: Os aneurismas da veia renal são lesões extremamente raras com apenas alguns casos publicados na literatura. Estes aneurismas são passíveis de tratamento por via endovascular ou cirúrgica, no entanto, tendo em conta a escassez de dados publicados desconhecem-se os resultados a longo prazo.

Palavras-chave
Aneurisma; Veia Renal; Embolização; Transplante renal

ABSTRACT

Introduction: *The diagnosis of visceral venous aneurysms is typically incidental. Despite the widespread use of modern imaging methods, the identification of these lesions remains extremely rare. Renal vein aneurysms are among the rarest subgroup.*

Methods: *We present a clinical case of a 52-year-old patient with a giant kidney transplant vein aneurysm associated with an arteriovenous fistula. Additionally, a literature review was carried out in the MEDLINE database.*

*Autor para correspondência.
Correio eletrónico: daniel5.mds@gmail.com (D. Mendes).

Results: *Female patient with a history of kidney transplant from a living donor with the graft implanted in the left iliac fossa, presents to the emergency department with pain over the kidney graft and fever. Upon examination of the kidney tranplant with ultrasound, a large lesion was observed in the renal pelvis with blood flow identified on Doppler. Computerized angiotomography was performed, which revealed the presence of an arteriovenous fistula between the artery and the renal vein, with a large 5.6 cm renal vein aneurysm occupying practically the entire renal pelvis. In the first stage, embolization of renal arteriovenous fistula was performed with coils. Due to the persistence of the infection and renal graft dysfunction, she was subsequently submitted to nephrectomy of the graft.*

Conclusion: *Renal vein aneurysms are extremely rare with only a few cases published in the literature. These aneurysms are amenable to endovascular or surgical treatment, however, given the scarcity of published data, long-term results are unknown.*

Keywords
Aneurysm; Renal Veins; Embolization; Kidney transplantation

INTRODUÇÃO

Os aneurismas venosos são raros e ocorrem predominantemente nos membros inferiores[1]. A segunda localização mais comum diz respeito aos aneurismas venosos viscerais sendo estes encontrados predominantemente na veia porta. Apesar da utilização generalizada de métodos de imagem modernos com elevada resolução e acuidade diagnóstica, os aneurismas das veias viscerais continuam a ser extremamente raros. Dentro destes os aneurismas da veia renal são o subgrupo menos frequente correspondendo a menos de 3% de todos os aneurismas das veias viscerais[2]. Tal como os aneurismas arteriais, os aneurismas da veia renal são maioritariamente assintomáticos e geralmente são identificados de forma incidental na investigação de outras patologias[3]. Pela sua raridade a história natural não é totalmente conhecida, no entanto, à semelhança de outros aneurismas venosos viscerais carregam risco de desenvolvimento de complicações como trombose, rotura ou embolia pulmonar. Não existe consenso quanto ao tratamento pelo que se defende que deverão ser submetidos a intervenção os aneurismas sintomáticos ou de grandes dimensões.

MÉTODOS

Apresentamos um caso-clínico de uma doente de 52 anos com um aneurisma gigante da veia do transplante renal associado a uma fístula arteriovenosa, com disfunção crónica do enxerto. Adicionalmente realizamos uma revisão da literatura sobre o tema na base de dados MEDLINE utilizando os seguintes termos MeSH "renal veins" e "aneurysm". A bibliografia dos artigos selecionados foi revista para a identificação de casos de aneurismas da veia renal não reconhecidos previamente.

DESCRIÇÃO DO CASO

Mulher de 52 anos, com história de doença renal crónica terminal por nefrite lúpica com antecedentes de terapia de substituição da função renal e dois transplantes renais recorre ao serviço de urgência com dor na fossa ilíaca esquerda, onde tinha enxerto renal com disfunção.
A doente tinha sido submetida a um primeiro transplante renal de dador cadáver há cerca de 16 anos complicado por trombose de artéria polar com enfarte segmentar do rim. Evoluiu com disfunção crónica progressiva do enxerto com necessidade de iniciar dialise peritoneal. Foi submetida a um segundo transplante renal de dador vivo complicado com trombose de artéria polar e enfarte segmentar do rim. O pós-operatório foi também complicado com rejeição humoral aguda com necessidade de plasmaferese, imunoglobulinas anti-IgG em alta dose e globulina antitimócito. Nesse contexto, foi submetia a uma biópsia renal complicada com uma fístula arteriovenosa que se manifestou com hematúria na fase aguda. A hematúria resolveu com tratamento conservador sem recidiva nos anos seguintes. Manteve o enxerto funcionante durante 7 anos sem necessidade de outras técnicas de substituição da função renal embora tenha evoluído com disfunção progressiva do enxerto.
Durante a avaliação da doente no serviço de urgência objetivou-se dor à palpação do enxerto renal na fossa ilíaca esquerda associada a febre com cerca de 48 horas de evolução. Analiticamente não apresentava leucocitose, mas observou-se elevação da proteína C reativa. A doente realizou ecografia abdominal e do enxerto renal que sugeriu a existência de uma exuberante dilatação do sistema excretor renal, com alargamento do bacinete para 45 mm. Foi proposta a realização de uma nefrostomia percutânea,

no entanto, durante o procedimento, após visualização ecográfica da lesão previamente descrita como ectasia do bacinete, observou-se a presença de fluxo ao Doppler, a sugerir uma etiologia vascular. O procedimento foi interrompido e a doente completou o estudo com angiotomografia computadorizada (angio-TC) que revelou a presença de uma fístula arteriovenosa entre artéria e a veia renal, com um volumoso aneurisma da veia renal a ocupar praticamente todo o seio renal, de aproximadamente 5.6cm de maior diâmetro. O aneurisma venoso condicionava compressão significativa do sistema excretor, observando-se caliectasias em todos os grupos caliciais. Apresentava concomitantemente espessamento parietal difuso do ureter com híper-realce parietal e densificação da gordura envolvente (figura 1).

Após discussão do caso em reunião de serviço de angiologia e cirurgia vascular e tendo em conta as dimensões do aneurisma, bem como o facto de estar associado a disfunção progressiva do enxerto a doente foi proposta para tratamento.

Numa primeira fase foi realizada embolização da fístula arteriovenosa renal com *coils* (MReye, Cook, Bloomington, IN, USA), sem intercorrências (figura 2). No pós-operatório a doente manteve quadro sético sem foco identificado e sem resposta adequada a antibioticoterapia de largo espetro. Nesse contexto, e pelo facto de apresentar redução significativa da função do enxerto renal, foi proposta a realização de nefrectomia do rim transplantado. No pós-operatório a doente manteve evolução favorável sem intercorrências de relevo.

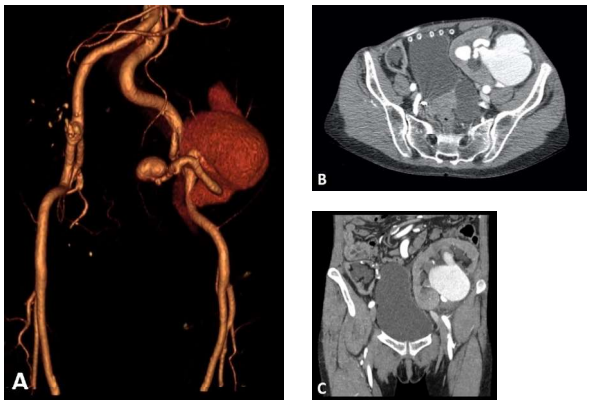

Figura 1 *Angiotomografia computadorizada a revelar volumoso aneurisma da veia renal do enxerto a ocupar quase a totalidade do hilo renal: A- Reconstrução tridimensional; B – Corte axial; C- Corte coronal.*

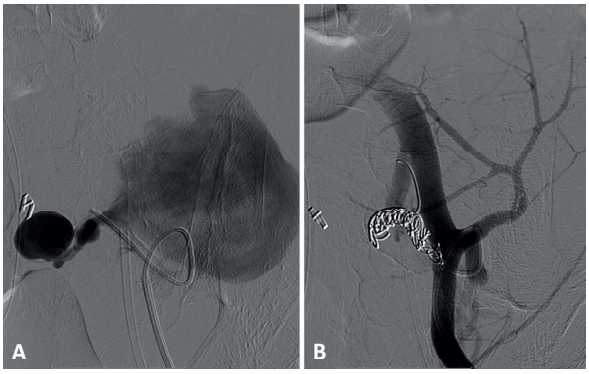

Figura 2 *A – Arteriografia do enxerto renal a revelar um volumoso aneurisma da veia renal com preenchimento precoce da veia renal pelo contraste, compatível com fístula arteriovenosa; B – Arteriografia do enxerto renal após embolização da fístula arteriovenosa com coils;*

DISCUSSÃO

Os aneurismas das veias renais são entidades extremamente raras. Da nossa pesquisa da literatura apenas identificamos 19 casos publicados em língua inglesa, dos quais dois correspondem a um aneurisma da veia renal num transplante (tabela 1). As idades dos doentes variam de 17 a 73 anos correspondendo maioritariamente a indivíduos do sexo masculino (11 dos 19 casos). Nos casos de aneurismas venosos de rim nativo, observamos um predomínio pelo atingimento da veia renal esquerda (11 de 17 casos), semelhante ao já descrito na literatura[2]. Pensa-se que este atingimento preferencial da veia renal esquerda possa estar relacionado com fatores anatómicos e hemodinâmicos, associados à possível existência do fenómeno de *nutcracker*, em que a compressão da veia renal esquerda pela aorta e artéria mesentérica superior, ao condicionar hipertensão venosa, poderá contribuir para a degeneração aneurismática da parede da veia[4]. O desenvolvimento embrionário mais complexo associado a um maior comprimento em relação à veia contralateral poderá estar também relacionado[2].

Na maioria dos casos estes aneurismas são assintomáticos, sendo tipicamente encontrados acidentalmente em estudos de imagem realizados na investigação de outras patologias. Dos casos reportados na literatura, oito correspondem a aneurismas identificados de forma incidental durante um procedimento cirúrgico ou através de um estudo de imagem realizado no âmbito de outra patologia[3-11]. Nalguns casos os aneurismas são sintomáticos à apresentação, manifestando-se principalmente com dor abdominal ou pélvica[5, 12-16]. Nos doentes com aneurismas associados a malformações arteriovenosas do rim os doentes podem apresentar hematúria persistente sendo o aneurisma identificado na investigação deste achado[17, 18].

Quadro 1 Estudos publicados a descrever casos de aneurismas da veia renal.

Estudo (primeiro autor)	Idade / sexo	Localização	Dimensões	Forma de apresentação	Complicações	Anomalias vasculares noutra localização	Fístula Arteriovenosa no rim	Tratamento
Irace L et al[3]	Homem 61 anos	Veia renal esquerda	-	Achado incidental durante cirurgia	-	-	-	Aneurismectomia parcial e aneurismorrafia
Kabaalioglu A et al[5]	Homem 54 anos	Veia Renal esquerda	5×4×3cm	Dor abdominal no QSE	-	-	-	Vigilância
Martinez T et al[20]	Homem 37 anos	Veia renal de enxerto de dador cadáver	2.2cm	Achado incidental (Insuficiência renal)	-	-	Sim	Embolização da FAV com *coils*
Khader S et al[12]	Homem 40 anos	Veia renal esquerda	-	Dor abdominal	-	-	-	-
Val-Bernal et al[6]	Homem 33 anos	Veia Renal Direita	6 × 4cm	Achado incidental durante cirurgia (nefrectomia por neoplasia)	Trombose do aneurisma	Não	Não	Nefrectomia (suspeita de neoplasia renal)
Yoneyama et al[7]	Mulher 57 anos	Veia renal esquerda	4cm	Achado incidental em estudo de imagem	-	-	-	Vigilância
Ferrant et al[17]	Homem 73 anos	Veia renal direita	-	Hematúria franca	-	Aneurisma da aorta abdominal	Sim	Embolização seguido de nefrectomia radical (neoplasia renal concomitante)
Clevert et al[13]	Homem 61 anos	Veia renal Esquerda	11 × 7.5cm	Dor abdominal difusa	-	Aneurisma da aorta tora-coabdominal	Sim	Nefrectomia (suspeita de neoplasia renal)
Lin net al[8]	Mulher 36 anos	Veia renal esquerda circunaortica	3.5 × 3.1 × 2.5cm	Achado incidental em estudo de imagem	-	-	Não	Vigilância
Rao et al[9]	Homem 66 anos	Veia Renal Direita	2cm	Achado incidental durante cirurgia (nefrectomia por neoplasia)	-	Não	Não	Nefrectomia radical (neoplasia renal concomitante)
Verma et al[10]	Mulher 57 anos	Veia Renal esquerda	12.9 × 10.6 × 9.7cm	Achado incidental em estudo de imagem	-	Não	Sim	Embolização com *coils* e *plug* vascular seguido de aneurismectomia e nefrectomia
Val-Bernal J et al[18]	Mulher 41 anos	Veia renal direita	4.7cm	Hematúria franca	-	Veia renal esquerda circunaortica	Sim	Aneurismectomia e nefrectomia
Dale R et al[14]	Homem 57 anos	Veia renal de enxerto de dador vivo	1.8 × 1.8cm	Dor abdominal no QID	Trombose do aneurisma	Não	Não	Hipocoagulação
Zhu Y et al[22]	Homem 44 anos	Veia renal direita	2.8cm	Hematúria	-	-	-	Vigilância
Filis K et al[4]	Mulher 40 anos	Veia renal esquerda	7.8 cm × 6.0cm	Dor abdominal	-	-	Não	Vigilância (doente recusou intervenção)
Özyüksel A et al[15]	Mulher 36 anos	Veia renal esquerda	7.5 × 5cm	Dor pélvica; Embolia pulmonar	Embolia pumonar recorrente	Não	Sim	Auto-transplante renal (aneurismectomia ex-vivo)
Rios A et al[19]	Mulher 23 anos	Veia renal esquerda a envolver a veia ovárica	4.9 × 2.4cm	Embolia pulmonar	Embolia pulmonar recorrente	Não	Não	Aneurismectomia e reconstrução da drenagem venosa com transposição da veia mesentérica inferior
Madden N et al[11]	Homem 37 anos	Veia renal direita	4.4cm	Dor no flanco esquerdo	-	Aneurisma da veia ilíaca externa com aplasia da veia cava inferior	Não	Vigilância
Lazar A et al[16]	Mulher 17 anos	Veia renal esquerda	2.2 x 1.9 × 2.7cm	Dor abdominal e pélvica	-	Síndrome de Nutcracker	Não	Aneurismectomia e transposição da veia renal esquerda

QSE – quadrante superior esquerdo; FAV – fístula arteriovenosa; QID – quadrante inferior direito

Alguns doentes manifestam-se com complicações dos aneurismas nomeadamente com embolias pulmonares de repetição sendo o aneurisma venoso identificado durante o estudo etiológico do tromboembolismo pulmonar[15,19].
É interessante observar que em alguns casos publicados na literatura se observou uma associação com aneurismas arteriais noutras localizações, nomeadamente na aorta, a sugerir um defeito estrutural generalizado da parede vascular. Noutros casos observou-se também a existência de outras anomalias vasculares como a aplasia da veia cava inferior com aneurisma da veia ilíaca externa[11] e a coexistência de variações anatómicas como a veia renal esquerda circunaortica[18]. Em apenas um doente se confirmou a coexistência de um fenómeno de *Nutckracker*[16]. Nalguns casos foi confirmada a coexistência de fístula arteriovenosa a nível do hilo renal o que poderá ter contribuído para o processo de degeneração aneurismática[10,13,15,17,18,20].
A ecografia com estudo doppler permitiu de uma forma não invasiva identificar e caracterizar o aneurisma bem como a sua permeabilidade em vários casos. Além disso permitiu perceber a coexistência de fluxos compatíveis com fístula arteriovenosa[20]. O estudo com angio-TC ou angiografia por ressonância magnética nuclear (angio-RMN) permite, adicionalmente, uma caracterização anatómica detalhada sendo fundamental no planeamento pré-operatório[13].
O tratamento dos aneurismas venosos viscerais, particularmente no atingimento da veia renal, não se encontra totalmente definido pela sua raridade. Sabe-se que os aneurismas venosos abdominais podem estar associados a complicações graves como a embolia pulmonar ou rotura[8]. A vigilância associada ou não a hipocoagulação para prevenção de fenómenos tromboembólicos, tem sido recomendada com resultados satisfatórios, embora deva ser preferencialmente aplicada em aneurismas de menores dimensões. Quando o risco de rotura é alto, como no nosso caso, ou quando os aneurismas apresentam sintomas o tratamento endovascular ou cirúrgico deve ser realizado. Foi já relatado o tratamento endovascular através da embolização do aneurisma com *coils* com sucesso pelo menos a curto prazo. Os procedimentos cirúrgicos podem variar desde a aneurismectomia e aneurismorrafia, transposições venosas ou auto-transplante renal. No entanto, tendo em conta a raridade desta patologia os resultados a longo prazo destes tratamentos são desconhecidos.
No nosso caso o aneurisma foi identificado pelo facto da doente manifestar dor abdominal tendo sido realizado estudo ecográfico que revelou a presença de uma massa com fluxo ao doppler. O estudo com angio-TC veio demonstrar a presença de uma fístula arteriovenosa, previamente conhecida e de um aneurisma venoso gigante.
As fístulas arteriovenosas renais podem ocorrer em até 5 a 10% das biópsias renais[21]. Na grande maioria dos casos o trajeto de comunicação arteriovenoso encerra espontaneamente com tratamento conservador, no entanto, em cerca de 30% dos casos a fístula permanece permeável manifestando-se com hematúria persistente. Nestes casos é necessário a realização de tratamento invasivo, sendo que atualmente a a embolização por técnicas endovasculares tem vindo a ganhar aceitação crescente, sendo um procedimento bem estabelecido, seguro e eficaz[20]. Numa primeira fase foi tentada a embolização com vista a reduzir o potencial de rotura do aneurisma com vista a um tratamento posterior que permitisse salvar o enxerto. No entanto, a ausência de resolução do quadro sético associada à disfunção do enxerto, levou à necessidade de realizar uma nefrectomia do enxerto.

CONCLUSÃO

O presente caso ilustra uma patologia extremamente rara com a particularidade do aneurisma venoso ocorrer na veia renal de transplante associado a uma fístula arteriovenosa. A revisão da literatura permite inferir que tanto o tratamento endovascular como o cirúrgico pode ser utilizado com bons resultados. No entanto, tendo em conta a escassez de dados publicados desconhecem-se os resultados a longo prazo.

BIBLIOGRAFIA

1. Teter KA, Maldonado TM, Adelman MA. A systematic review of venous aneurysms by anatomic location. J Vasc Surg Venous Lymphat Disord. 2018;6(3):408-13.
2. Sfyroeras GS, Antoniou GA, Drakou AA, Karathanos C, Giannoukas AD. Visceral venous aneurysms: clinical presentation, natural history and their management: a systematic review. Eur J Vasc Endovasc Surg. 2009;38(4):498-505.
3. Irace L, Gossetti B, Benedetti-Valentini F, Francalanci P, Gallo P. Aneurysm of the left renal vein: a case report. J Vasc Surg. 1994;19(5):943-4.
4. Filis K, Galyfos G, Ketikoglou I. A Giant Renal Vein Aneurysm in a Patient with Liver Cirrhosis. Case Rep Med. 2016;2016:8751310.
5. Kabaalioglu A, Yilmaz S, Apaydin A, Sindel T, Ozkaynak C, Luleci E. Renal vein aneurysm: diagnosis with color Doppler sonography. AJR Am J Roentgenol. 1997;168(3):645-6.
6. Val-Bernal JF, Fernandez N, Lopez-Rasines G. Symptomatic solitary right renal vein aneurysm: a case report. Cardiovasc Pathol. 2000;9(1):29-32.
7. Yoneyama T, Baba Y, Fujiyoshi F, Hokotate H, Inoue H, Nakajo M. Left renal vein aneurysm: imaging findings. Abdom Imaging. 2003;28(2):233-5.
8. Lin TC, Lin CM, Chang HC, Kao CC, Sun GH, Cha TL. A left circum-aortic renal vein aneurysm. Am J Surg. 2010;200(3):e37-8.
9. Rao MV, Polcari AJ, Sundaram V, Foster RM, Hershberger RC, Woods M. Right renal vein aneurysm discovered incidentally during laparoscopic nephrectomy. Urology. 2011;77(2):332-3.
10. Verma R, King A, Sasani A, Gupta V. Endovascular repair of a giant renal vein aneurysm arising from an arteriovenous fistula. J Vasc Surg. 2011;54(6 Suppl):91S.
11. Madden NJ, Calligaro KD, Troutman DA, Maloni K, Dougherty MJ. Giant renal vein aneurysm. J Vasc Surg Cases Innov Tech. 2019;5(3):365-8.
12. Khader SM, Saleeb SF, Teplick SK. General case of the day. Left renal vein aneurysm. Radiographics. 1999;19(6):1683-5.
13. Clevert DA, Stickel M, Kopp R, Weidenhagen R, Fink C, Jauch KW, et al. Contrast-enhanced ultrasound versus CT and operative findings in evaluation of renal vein aneurysm with AV fistula. Clin Hemorheol Microcirc. 2008;39(1-4):147-54.
14. Dale RT, Bidnur S, Nguan CY. Late renal vein aneurysm following living related renal transplant. Can Urol Assoc J. 2014;8(3-4):E253-5.
15. Ozyuksel A, Aktas S, Calis E, Erol C, Sevmis S. Ex Vivo Resection and Renal Autotransplantation for the Treatment of a Large Renal Vein Aneurysm Causing Recurrent Pulmonary Embolism and a Coexisting Vascular Malformation: A Case Report. Vasc Endovascular Surg. 2016;50(6):415-20.
16. Lazar A, Kniery K, Morrissey N. Left renal vein aneurysm in a young woman with renal nutcracker syndrome. J Vasc Surg Cases Innov Tech. 2019;5(4):580-2.
17. Ferrante A, Di Stasi C, Pierconti F, Snider F. Incidental finding of right renal venous aneurysm in a patient with symptomatic ipsilateral renal carcinoma: a case report. Cardiovasc Pathol. 2005;14(6):327-30.
18. Val-Bernal JF, Caballero CI, Lastra P, Azueta A, Gutierrez-Banos JL. Aneurysm of the right renal vein arising from an idiopathic arteriovenous fistula. Cardiovasc Pathol. 2014;23(5):310-2.
19. Rios A, Parsa P, Eidt J, Pearl G. A novel surgical approach to symptomatic left renal vein aneurysm. J Vasc Surg Venous Lymphat Disord. 2017;5(6):875-7.
20. Martinez T, Palomares M, Bravo JA, Alvarez G, Galindo P, Entrena AG, et al. Biopsy-induced arteriovenous fistula and venous aneurysm in a renal transplant. Nephrol Dial Transplant. 1998;13(11):2937-9.
21. Devasia T, Kareem H, Prasad R, Agarwal S. An uncommon but important complication of renal biopsy. BMJ Case Rep. 2014;2014.
22. Zhu Y, Zhu X, Liu W, Xu Y, Tang L. Incidental finding of right renal vein aneurysm in a patient with hematuria. Urology. 2015;85(3):e9-10.