Doença de Scheuermann
Fixação transpedicular e osteotomias apicais no tratamento exclusivo por via posterior

André Pinho, Vitorino Veludo, Joana Freitas, Manuel Carvalho, Francisco Serdoura, Rui Pinto

Grupo de Coluna. Serviço de Ortopedia. Hospital de São João. Porto. Portugal.

André Pinho
Francisco Serdoura
Assistentes Hospitalares/ Docentes da FMUP
Vitorino Veludo
Assistente Hospitalar Graduado
Joana Freitas
Manuel Carvalho
Internos do Complementar
Rui Pinto
Chefe de Serviço/ Diretor Serviço

Grupo de Coluna
Serviço de Ortopedia
Hospital de São João

Submetido em: 30 julho 2012
Revisto em: 15 setembro 2012
Aceite em: 21 janeiro 2013
Publicação eletrónica em: 1 março 2013

Tipo de Estudo: Terapêutico
Nível de Evidência: IV

Declaração de conflito de interesses:
Nada a declarar.

Correspondência:
André Rodrigues Pinho
Alameda Professor Hernâni Monteiro
Serviço Ortopedia e Traumatologia
Centro Hospitalar S. João
4200 Porto
Portugal
arpcinco @hotmail.com

RESUMO

A Doença de Scheuermann é uma entidade que, na fase de crescimento, apresenta uma boa resposta ao tratamento conservador. No entanto quando existe dor, progressão da deformidade, na presença de um tratamento ortopédico adequado, ou a existência de uma cifose superior 70º, num adolescente com maturidade esquelética, é necessário intervir cirurgicamente para obter um correto equilíbrio sagital.

Os autores procederam à avaliação clínica e imagiológica de 14 doentes submetidos a tratamento cirúrgico com uso exclusivo da via posterior com instrumentação transpedicular e osteotomias periapicais. Os valores médios pré-operatórios do ângulo de Cobb foram de 84º cifose (T2 – T12), com correção no pós-operatório às 4 semanas para 55,7º e aos 12 meses para 59,4º. Surgiram 3 complicações: cifose juncional proximal; cifose juncional distal; síndrome da artéria mesentérica superior (SAMS). A instrumentação transpedicular isolada com osteotomias periapicais permite obter um bom resultado sem as complicações inerentes à via anterior.

Palavras chave:
Doença Scheuermann, instrumentação transpedicular, osteotomias

ABSTRACT

Scheuermann's disease is an entity that, in the growth phase, gives a good response to conservative treatment. However when there is pain, deformity progression in the presence of an orthopedic treatment or existence of a kyphosis exceeding 70 ° in a skeletally mature adolescent, surgical intervention is necessary to obtain a correct sagital balance. The authors have evaluated clinically and radiographically 14 patients that underwent surgical treatment with exclusive use of transpedicular posterior instrumentation and periapical osteotomies. The mean preoperative Cobb angle of 84° kyphosis (T2 - T12), corrected postoperatively at 4 weeks to 55.7º and 59.4º at 12 months. There were three complications: proximal junctional kyphosis, distal junctional kyphosis, superior mesenteric artery syndrome. The transpedicular instrumentation with periapical osteotomies gives a good result without the complications inherent in the anterior.

Key words:
Scheuermann disease, transpedicular instrumentation, osteotomies

INTRODUÇÃO

Na adolescência a maioria das situações de hipercifose - cifose superior a 40º/45º - são fisiológicas e corrigem com a hiperextensão do tronco. A Doença de Scheuermann apresenta uma prevalência estimada 0,4 a 10 %. Devemos só incluir na doença as hipercifoses com presença dos critérios de Sorensen - um acunhamento superior a 5º de 3 vértebras consecutivas, irregularidades das plataformas vertebrais, presença de nódulos de Schmorl´s. Durante a fase de crescimento apresenta uma boa resposta ao tratamento conservador[1,2]. No entanto quando existe progressão ou dor na presença de um tratamento correto ou quando lidamos com uma deformidade cifótica maior 70º num adolescente com maturidade esquelética é necessário intervir cirurgicamente para obter um bom equilíbrio sagital[3,4].

Os doentes com maior deformidade no início do tratamento conservador com ortótese, têm maior tendência a perda da correção obtida após suspender o uso de colete. Os doentes com deformidades marcadas não são os candidatos ideais para o tratamento conservador, contrapondo com aqueles que têm deformidades menos acentuadas e que apresentam uma boa resposta ao tratamento[2].

MATERIAL E MÉTODOS

Doentes com doença de Scheuermann portadores de uma das seguintes indicações: cifose maior que 70º; agravamento da cifose apesar da adesão ao tratamento conservador; dor refratária; deformidade marcada.

Submetidos a tratamento cirúrgico por via posterior isolada entre o período de 1 janeiro de 2004 e 30 junho de 2010.

Cirurgia por via posterior isolado com instrumentação transpedicular, segundo a técnica de mãos livres e com realização de osteotomias peri-apicais tipo Smith Petersen (3 a 5 níveis). A cirurgia decorre com recurso a fluoroscopia, para marcação de nível e sempre que necessário para confirmação do posicionamento dos implantes, sendo a extensão da instrumentação de D3 à 1ª vértebra dorsolombar lordótica com abertura anterior do espaço suprajacente. Colocação de dois cross links - proximal e distal - e uso de enxerto autólogo colhido dos elementos posteriores. Profilaxia antibioterapia com Cefazolina.

Todos os doentes foram submetidos a avaliação imagiológica simples em chassis longo da coluna vertebral F + P com medição da cifose (T2 – T12; T5 – T12, T10 – L2), lordose lombar (T12 – S1), equilíbrio sagital (C7 – S1), vértebra sagital estável (primeira

vértebra lombar ou dorsolombar intersetada pela linha vertical posterior sagrada), primeiro disco lordótico (primeiro disco dorsolombar ou lombar com abertura anterior maior que 5º), translação lateral apical cifose (distância horizontal da vértebra apical da cifose para a linha vertical paralela ao canto póstero superior do sacro) no pré operatório, no pós-operatório após 4 semanas e aos 12 meses (Figura 1). TAC para avaliação complementar quando justificado[5].

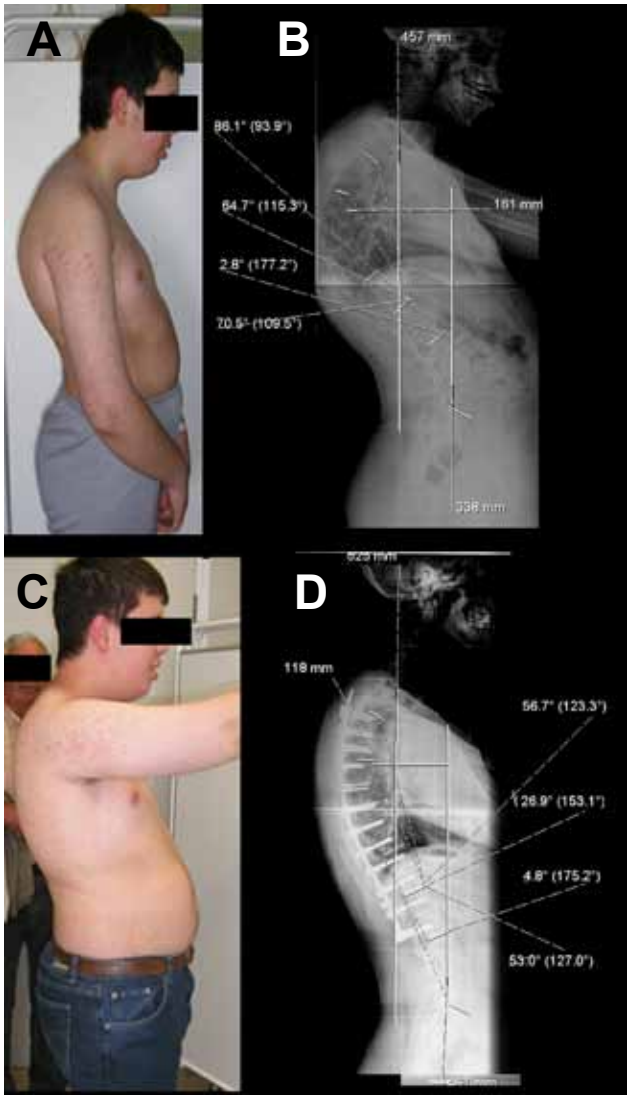

Figura 1. Avaliação clínica e radiológica em chassis longo perfil, pré-operatórias (A e B) e ao ano (C e D) - Caso Clínico 4.

RESULTADOS

Amostra de catorze doentes, com média de idades de 17 anos (15 – 18), e predomínio do sexo masculino, 8 casos. Deformidades Tipo I Scheuermann 12 casos. Risser 4 em 11 casos e Risser 3 em 3 casos. (Quadro I)

A média pré-operatória da cifose (ângulo de Cobb T2 – T12) foi de 84,15º (74,5 – 96,5º) a de T5 – T10 foi de 76,7º (64,7 – 84º), T10 – L2 de 16,8º (2,8 – 35º). A média pré operatória de lordose (ângulo de Cobb T12 – S1) foi de 65,2º (30 – 83º). O equilíbrio sagital pré operatoriamente é negativo em 10 doentes e a distância ápice da curva à linha vertical paralela ao canto posterosuperior de S1 apresentou valores médios de 92,4 mm (Quadro II).

Média pós operatória às 4 semanas (ângulo de Cobb T2 – T12) de 55,75º (49 – 60º) de T5 – T10 de 42,9 (26 – 56º), T10 – L2 de 10,9 (4 – 31º) e a de lordose (ângulo de Cobb T12 – S1) 52,9º (30 – 74º). O equilíbrio sagital pós-operatório é negativo em 13 doentes e a distância ápice curva à linha vertical paralela ao canto posterosuperior de S1 apresenta valores médios de 56,2 mm (Quadro III).

Média pós operatória da cifose aos 12 meses T2 – T12 foi de 59,4º (50 – 78º) de T5 – T12 44,6º (26,9 – 61º) T10 – L2 10,8º (2 – 33º). Média pós operatória de lordose T12 – S1 55,75º (29 – 76,5º). A distância ápice curva à linha vertical paralela ao canto posterosuperior de S1 apresenta valores médios pós operatórios de 58,4 mm (Quadro IV).

Em termos de complicações registo para um caso de cifose juncional proximal, um de cifose juncional distal, um seroma.

Quadro I. Epidemiologia.

N	Sexo	Idade	Risser	Tipo	Osteotomias	Complicações
1	Masc	16	4	I	3	-
2	Masc	15	3	I	3	-
3	Fem	16	4	I	3	Cifose prox.
4	Masc	17	4	I	4	-
5	Fem	17	4	I	4	-
6	Masc	18	4	I	5	-
7	Masc	17	4	I	4	Sind AMS
8	Fem	15	3	I	4	-
9	Fem	17	4	I	4	-
10	Fem	18	4	I	5	-
11	Masc	17	4	I	4	Cifose distal
12	Masc	16	3	II	3	-
13	Fem	18	4	I	5	-
14	Masc	17	4	II	3	-

Quadro II. Análise dos parâmetros radiológicos no pré-operatório.

N	T2 - 12	T5 - 12	T10 - L2	L2 - S1	Plumb line	Vértebra Sagital	Disco aberto	Distância ápice curva
1	74,5	66	4	65	Neg	L1	L2 – 3	62
2	75	71	16	65	Neutro	L3	L 1 - 2	91
3	80	76	26	58	Neg	L2	L2 – 3	70
4	86,1	64,7	2,8	70,5	Neg	L3	L 2 – 3	160
5	80,5	75,5	5,5	72,5	Neg	L1	L2 – 3	65
6	83,5	74	6	82,5	Neg	L1	L2 – 3	58
7	96,5	84	3,5	71,5	Neg	L1	L1 – L2	107
8	78	80	35	65	Neg	L2	L1 – L2	93
9	91	82,5	21	70	Neutro	L3	L2 – 3	118
10	92	84	6,5	70	Neutro	L3	L1 – L2	112
11	82	75	35	62	Neg	L3	L2 – 3	105
12	88	79	34	48	Neg	L4	L3 – L4	132
13	91	83	15	83	Neg	L3	L2 – 3	119
14	80	78,5	25	30	Neutro	L4	L3 - L4	101

Quadro III. Análise parâmetros radiológico ao mês de seguimento pós-operatório.

N	T2 - 12	T5 - 12	T10 - L2	L2 - S1	Plumb line	Vértebra Sagital	Disco aberto	Distância ápice curva
1	60	52	9	60	Neg	L2	L2 – L3	67
2	50	38	10	50	Neutro	L4	L2 – L3	49
3	50,5	41	5	52	Neg	L2	L2 – L3	35
4	54	26	6	50	Neg	L2	L3 – L4	114
5	50	32	6	62	Neg	D12	L2 – L3	18
6	49	38	6	54	Neg	D12	L2 – L3	23
7	56	53	12	70	Neg	D11	L2 – L3	36
8	58	47	31	65	Neg	L1	L1 – L2	78
9	54	37	4	46	Neg	L3	L3 – L4	62
10	56	42	15	74	Neg	D12	L2 – L3	34
11	66	54	5	56	Neg	L2	L1 – L2	60
12	58	41	30	30	Neg	D12	L1 – L2	12
13	60	44	4	40	Neg	L1	L2 – L3	96
14	59	56	9	32	Neg	L1	L2 – L3	103

Quadro IV. Análise parâmetros radiológicos ao ano de seguimento pós-operatório.

N	T2 - 12	T5 - 12	T10 - L2	L2 - S1	Plumb line	Vértebra Sagital	Disco aberto	Distância ápice curva
1	64	56	9	63	Neg	L2	L2 – L3	69
2	53	38,4	10	55	Neutro	L4	L2 – L3	51
3	50,5	41,5	3	54	Neg	L2	L2 – L3	35
4	56,7	26,9	4,8	53	Neg	L2	L3 – L4	118
5	50	34,5	8	64	Neg	D12	L2 – L3	18
6	52	38,5	4,5	56	Neg	D12	L2 – L3	23
7	60	56	12	74	Neg	D11	L2 – L3	38
8	62	50	33	67	Neg	L1	L1 – L2	80
9	60	37	3,5	49	Neg	L3	L3 – L4	61
10	61	44	17	76,5	Neg	D12	L2 – L3	35
11	78	54	5	58	Neg	L2	L1 – L2	70
12	63	43	31	29	Neg	D12	L1 – L2	12
13	63	44	2	44	Neg	L1	L2 – L3	100
14	59	61	9	38	Neg	L1	L2 – L3	107

DISCUSSÃO

Durante anos - e de acordo com os princípios biomecânicos - o tratamento cirúrgico da hipercifose englobava o alongamento da coluna anterior, com libertação do ligamento vertebral comum anterior e colocação de enxerto intersomático, providenciando algum suporte à coluna anterior, com encurtamento da coluna posterior. A utilidade da abordagem anterior foi colocada em questão com os resultados obtidos através do uso exclusivo da via posterior com os novos sistemas de fixação[3].

Lee SS publicou, em 2006, os resultados de dois subgrupos de doentes, um submetido exclusivamente a instrumentação por via posterior e outro submetido a fusão anterior e posterior. As perdas hemáticas e o tempo cirúrgico foram menores no subgrupo da via posterior exclusiva. A percentagem de correção foi bastante superior no subgrupo da via posterior isolada, atingindo valores de 54,2 % no imediato e de 51,8 % aos dois anos, comparados com, no subgrupo da fusão dupla, os 41,2 % imediatos e 38, % aos 2 anos[4].

Os autores apresentam uma séria de doentes com uma percentagem de correção de 33,8% com melhoria

dos valores médios de cifose (T2 – T 12) de 84º para 55,75º. Vários outros autores apresentam resultados com subgrupos onde incluem doentes tratados exclusivamente com instrumentação transpedicular, com resultados superiores em percentagem de correção, com casuísticas maiores[6].

Quer a eficácia quer o potencial de complicação da dupla abordagem está bem documentado na literatura. Desde hemotórax, pneumotorax, derrame pleural, infeção ferida operatória e paraplegia, todos estão documentados com a via anterior. A função pulmonar é afetada negativamente até aos dois anos após a abordagem anterior. Assim a necessidade da libertação anterior periapical, como forma de minimizar a perda de correção, tem vindo a ser colocada de parte no tratamento das deformidades, e cada vez mais, dado a implementação dos sistemas de fixação de última geração[3]. A análise dos casos inicias descritos por Bradford de perda de correção nos doentes submetidos a tempo posteriores isolados, permite analisar três aspetos que contribuem para a perda: uso de barras com menor resistência, a fratura das barras e a luxação de ganchos laminares lombares. Estes fatores foram ultrapassados com o recurso a barras de maior diâmetro e à instrumentação pedicular[3,7].

Ao encurtar a coluna posterior com as osteotomias, com resseção das facetas e das lâminas na região apical, o ápice da deformidade é deslocado anteriormente à medida que a coluna posterior é encurtada, corrigindo a hipercifose sem desestabilizar a coluna anterior. Se, realizando este gesto, os discos não são lesados, não há necessidade de prevenir qualquer colapso discal futuro que pode ocorrer com o alongamento indireto da coluna anterior[3].

O equilíbrio sagital medido pela plumbline evidencia um desvio posterior para trás do sacro na maioria dos doentes. De facto a análise de várias séries de doentes vem identificar casos de doentes com cifose juncional próximal, que se encontram equilibrados, dado a presença de um equilíbrio sagital negativo. Deve-se portanto obter uma correção da cifose dentro dos limites fisiológicos dos 40º e evitar ao máximo a hipercorreção. Também descrito e consensual é a correção da hiperlordose compensatória destes doentes após a correção da hipercifose. De facto após obtenção da correção da hipercifose os segmentos lombares mais proximais compensam e dá-se a diminuição da hiperlordose, concordante com o apresentado pela nossa amostra com diminuição dos valores de hiperlordose de 65,2º para 52,9 e posteriormente aos 12 meses para 55,75º[8-10].

Na nossa casuística apresentamos 3 complicações o que traduzem uma taxa de complicações de 21,4 %. A Scoliosis Research Society, em 2010, na Spine, apresenta as complicações encontradas numa série de 683 procedimentos no tratamento da hipercifose. A taxa de complicações é maior no adulto do que no adolescente e atingiu valores de 14,8 %. A mais frequente foi a infeção da ferida operatória, não encontrada nos casos por nós operados, apesar da necessidade da drenagem de um seroma subcutâneo com desbridamento, sutura e colocação de dreno[11].

A cifose juncional proximal, entendida como a existência de uma angulação em cifose maior que 10º num segmento cefálico ao último nível de fusão, ocorreu em um doente. Recomenda-se, para evitar tal complicação, que a correção atinja no máximo 40º de cifose e que inclua todas as vértebras com acunhamento maior que 5º, mesmo que a mesma seja cefálica ao calculado como vértebra proximal mais estável. Lowe recomenda que se evite uma correção superior a 50 % da deformidade quer para evitar complicações neurológicas quer o aparecimento do síndrome juncional[12,13].

No caso em que se deu o aparecimento da cifose juncional distal, a progressão com perda de correção obtida originalmente, deveu-se à perda de fixação distal. A análise mostrou que a instrumentação terminou num nível proximal à primeira vértebra lordótica o que provocou um aumento das forças de *stress* na extremidade distal da instrumentação. Num artigo de revisão com 78 doentes a percentagem de doentes com cifose juncional distal atingiu os 5,1 %. Lonner aconselha a não terminar a instrumentação antes da primeira vértebra lordótica. O conceito da vértebra sagital estável deve ser sempre aplicado, isto é, devemos terminar a instrumentação distalmente na vértebra que é intersetada (bisectriz) pela linha sagrada

posterior, ou então na vértebra proximal a esta, quando o disco suprajacente tem uma abertura lordótica e nunca, quando se comporta como neutro ou cifótico[8].

Na nossa casuística não se verifica qualquer caso de lesão neurológica. No entanto é de realçar que a taxa de complicação neurológica geral cifra-se em torno dos 1,9 %. Em geral contribui a hipoperfusão medular resultante da correção da cifose e pode ser tratada com o aumento da pressão arterial ou diminuição da percentagem da correção. Não nos devemos esquecer da possibilidade de ocorrência de uma hérnia discal dorsal no contexto das forças que se aplicam com a realização da "manobra do guindaste" e que podem levar à expulsão do núcleo pulposo para dentro do canal. Deve-se realizar um estudo por Ressonância Magnética nos casos de hipercifose rapidamente progressiva, apresentação atípica ou nos casos de presença de sintomas ou sinais neurológicos. Estão descritos casos de lesão neurológica, incluindo paraparésia, associados com estenose dorsal severa[14,15].

A perda típica de cerca de 5º de cifose ou menos confirma que, quando se obtém uma correção para um intervalo cifose residual de 40º- 45º, não se torna necessário proceder a abordagem anterior. Na nossa amostra e na revisão ao ano evidenciou-se um agravamento de 3,5º de cifose, o que vem de acordo com o descrito na literatura. Devemos, no entanto, ressalvar que numa cifose estruturada, com curva de grande amplitude num indivíduo com maturidade esquelética, a libertação anterior com fusão periapical é aconselhável para permitir uma correção harmoniosa com instrumentação posterior[9,10,16].

CONCLUSÕES

A instrumentação transpedicular associada com as osteotomias periapicais permite obter a mesma correção que se obtém nas situações em que se procede à via anterior, sem as complicações inerentes à via anterior. A seleção apropriada dos níveis de fusão, evitando a lesão dos elementos vertebrais de tensão no segmento proximal e uma correção excessiva, ajuda a prevenir o aparecimento das complicações referidas.

REFERÊNCIAS BIBLIOGRÁFICAS

1. Pizzutillo PD. Nonsurgical treatment of kyphosis. Instructional Course Lectures Pediatrics 2007; 181 – 187.
2. Sachs B, Bradford D, winter R , et al. Scheuermann kyphosis. Follow up of Milwaukee-brace treatament. JBJS AM 1987; 69A: 50 – 57.
3. Charles E. Johnston II, MD, Emily Elerson , RN, and Georges Dagher, MD. Correction of Adolescent hyperkyphosis with posterior-only threaded rod compression instrumentatiotn: is anterior spinal fusion still necessary? Spine 2005 vol 30, nº 13, pp 1528 – 1534.
4. Lee SS, Lenke LG, Kuklo TR, Valente L et al. Comparison of Scheuermann kyphosis correction by posterior only thoracic pedicle screw fixation versus combined anterior / posterior fusion. Spine 2006 Sep 15; 31 (20): 2316-21.
5. Koptan WM, Elmiligui YH, Elsebaie HB. All pedicle screw instrumentation for scheuermann´s kyphosis correction: is it worth it ? Spine Journal 2009 April ; 9(4): 296-302.
6. Coe JD, Smith JS, Berven S, et al. Complications of spinal fusion for scheuermann kyphosis: a report of the scoliosis research society morbidity and mortality comitte. Spine. 2010 Jan 1; 35(1) : 99 – 103.
7. Lowe T Scheuermann´s disease Philadelphia: Lippincott – Raven; 1997.
8. Baron S. Lonner, Peter Newton et al. Operative Management of Scheuermann´s kyphosis in 78 patients. Spine 2007 Vol 32, Nº 24, pp 2644 – 2652.
9. Intraoperative Disc Herniation During Posterior Spinal Fusion for correction of Scheuermann,s Kyphosis. Jon LR, Steven H, Laury C,. Patrick C, amer S. Spine 2011 Jan 14.
10. Tribus CB. Transient paraparesis: a complication of the surgical management if Scheuermenn´s kyphosis secondary to thoracic stenosis. Spine 2001; 26: 1086 – 1089.
11. Thomas G Lowe, MD and Brenton G. Line, BSME. Evidence Based Medicine. Analysis of Scheuermann Kyphosis. Spine 2007 . Vol 32 , Nº 195 , pp S 115 – S 119.
12. Allard J. Hosman, MD; Danielle D. Langeloo, MD; Marinus de Kleuver, MD Phd et al. Analysis of the Sagital Plane After surgical management for Scheuermann,s disease. A view on Overcorrection and the use of anterior release. Spine 2002 Vol 27, Number 2 , pp 167 – 175.
13. Claudio Lamartina MD. Posterior surgery in Scheuermann,s kyphosis. Eur Spine J. (2010) 19: 515-516.
14. Amy L. Mclntosh, Daniel J. sucato. Scheuermann,s kyphosis. Current Opinion in Orthopaedics 2007, 18: 536 – 543.
15. O, Brien MF, Kuklo TR, Blanke KM et al. Spinal Deformity Study Group. Radiographic measurement Manual. Memphis, TN: Medtronic Sofamor Danek ; 2004.
16. Bradford DS, Moe JH, Montalvo FJ et al. Scheuermann,s kyphosis: results of surgical treatment by posterior spinn e artrodesis in twenty – two. JBJS AM 1975; 57: 439 – 44.

Texto em conformidade com as regras do novo Acordo Ortográfico da Língua Portuguesa, convertido pelo programa Lince (© 2010 - ILTEC).