

FUNCIONALIDADE DE PESSOAS SUBMETIDAS A ARTROPLASTIA TOTAL DO OMBRO POR FRATURAS DO ÚMERO PROXIMAL: ESTUDO RETROSPETIVO

FUNCIONALIDAD DE PERSONAS SOMETIDAS A ARTROPLASTIA TOTAL DEL HOMBRO POR FRACTURAS DEL HÚMERO PROXIMAL: ESTUDIO RETROSPETIVO

FUNCTIONALITY OF PERSONS SUBMITTED TO TOTAL SHOULDER ARTHROPLASTY BY PROXIMAL HUMERUS FRACTURES: RETROSPECTIVE STUDY

DOI 10.33194/rper.2019.v2.n1.06.4558 | Submetido 21.02.2019 | Aprovado 27.06.2019

Carolina Tiago Afonso¹; Miguel Pinto Freitas¹; Nuno Gonçalo Pais¹; Daniel Ramos Pires¹;
 André Novo²; Afonso Salgado Ruano¹

1 - Unidade Local de Saúde do Nordeste; 2 - Escola Superior de Saúde do Instituto Politécnico de Bragança; NurseID - CINTESIS

RESUMO

Objetivo: Identificar retrospectivamente, em pessoas submetidas a artroplastia total do ombro por fraturas do úmero proximal, o tipo de artroplastia utilizado, os scores funcionais do ombro, as complicações registadas, a influência do tempo decorrido desde a fratura e a colocação do implante no resultado funcional final.

Método: Estudo retrospectivo entre os anos 2014 e 2017. Foram identificadas as seguintes variáveis: idade, sexo, tempo entre a fratura e a cirurgia, tipo de artroplastia, cimentação, modularidade, reabilitação, complicações, tempo de seguimento e funcionalidade. Foram recolhidos dados dos instrumentos *Constant Shoulder Score* e *American Shoulder and Elbow Surgeons Standardized Shoulder Assessment Form*.

Resultados: Amostra constituída por 12 mulheres e 3 homens com idade média de 78 anos e um tempo médio entre a fratura e a cirurgia de 29,4 dias. A nível de funcionalidade observou-se que as pessoas com próteses inversas apresentaram melhores resultados em comparação com as submetidas a hemiartroplastia (53,2 vs. 41,1 e 68,5 vs. 44,6). O seguimento foi feito durante foi de 29,4 meses.

Conclusão: A escolha de prótese inversa parece ser a melhor opção de tratamento e que permite melhor funcionalidade. A modularidade protésica é importante.

Descritores: Fraturas do úmero; Intervenção Cirúrgica; Procedimentos Ortopédicos; Artroplastia do ombro; Reabilitação

RESUMEN

Objetivo: Identificar retrospectivamente, en personas sometidas a artroplastia total del hombro por fracturas del húmero proximal, el tipo de artroplastia utilizado, la puntuación funcional del hombro, las complicaciones registradas, la influencia del tiempo transcurrido desde la fractura y la colocación del implante en el resultado funcional final.

Método: estudio retrospectivo entre 2014 y 2017. Se identificaron las siguientes variables: edad, sexo, tiempo entre fractura y cirugía, tipo de artroplastia, cementación, modularidad, rehabilitación, complicaciones, tiempo de seguimiento y funcionalidad. Fueron recogidos datos de los instrumentos *Constant Shoulder Score* y *American Shoulder and Elbow Surgeons Standardized Shoulder Assessment Form*.

Resultados: Muestra compuesta por 12 mujeres y 3 hombres con una edad media de 78 años y un tiempo medio entre la fractura y la cirugía de 29,4 días. En términos de funcionalidad, se observó que las personas con prótesis inversa presentarían mejores resultados en comparación con las sometidas a hemiartroplastia (53,2 vs. 41,1 y 68,5 vs. 44,6). El seguimiento se realizó durante 29,4 meses.

Conclusión: La prótesis inversa parece ser la mejor opción de tratamiento y que permite una mejor funcionalidad. La modularidad protésica es importante.

Descritores: Fracturas humerales; Procedimientos quirúrgicos; Procedimientos ortopédicos; Artroplastia total del hombro; Rehabilitación

ABSTRACT

Objective: To retrospectively identify, in people submitted to total shoulder arthroplasty for proximal humeral fractures, the type of arthroplasty used, the functional shoulder scores, the recorded complications, the influence of the elapsed time from the fracture and the placement of the implant in the final functional outcome.

Method: Retrospective study between 2014 and 2017. The following variables were identified: age, sex, time between fracture and surgery, type of arthroplasty, cementation, modularity, rehabilitation, complications, follow-up time and functionality. Data from the scales *Constant Shoulder Score* and *American Shoulder and Elbow Surgeons Standardized Shoulder Assessment Form* were obtained.

Results: Sample comprised of 12 women and 3 men with mean age of 78 years and a mean time between fracture and surgery of 29.4 days. In terms of functionality, it was observed that persons with inverse prosthesis presented better results compared to the ones submitted to hemiarthroplasty (53.2 vs. 41.1 and 68.5 vs. 44.6). The follow-up was done during 29.4 months.

Conclusion: The reverse prosthesis seems to be the best treatment option and allows better functionality. Prosthetic modularity is important.

Keywords: Humeral fractures; Surgical Procedures; Orthopedic Procedures; Total shoulder replacement; Rehabilitation

INTRODUÇÃO

As fraturas do úmero proximal (FUP) são as terceiras fraturas mais frequentes, apenas suplantadas pelas fraturas da anca e rádio distal⁽¹⁾. Têm uma incidência de 4-6%, afetando mais as mulheres. Ocorrem maioritariamente por traumatismos de baixa energia e em idosos⁽²⁾.

O tipo de tratamento a instituir depende de fatores como a idade do doente, da sua demanda funcional, dominância, comorbilidades, do tipo de fratura e da sua classificação⁽³⁾.

Apesar de na sua maioria as FUP serem tratadas conservadoramente, estima-se que até 20% destas necessitem de tratamento cirúrgico. Pelo envelhecimento da população, o número de FUP pode aumentar e conseqüentemente a percentagem que necessitem de uma intervenção cirúrgica também⁽⁴⁾.

O tratamento das FUP do tipo 3 ou 4 partes de Neer, é um desafio. Inicialmente, a hemiarthroplastia (HA) era recomendada como o tratamento ideal, pela dificuldade da redução fechada e risco de necrose avascular da cabeça umeral⁽⁵⁾. Também foi recomendada para fraturas com componente “*head-split*”⁽⁶⁾.

No entanto, as FUP complexas com atingimento das tuberosidades são tecnicamente exigentes de tratar e o seu mau posicionamento correlaciona-se com piores resultados funcionais, se a opção for a HA⁽⁷⁾.

Atualmente, a artroplastia total inversa do ombro (ATIO) tem vindo a mostrar-se efetiva no tratamento de fraturas 3 ou 4 partes de Neer, em doentes idosos e com artropatia da coifa dos rotadores⁽⁸⁻¹¹⁾, com bons resultados funcionais⁽¹²⁻¹⁴⁾, sendo que estes últimos dependem menos do posicionamento das tuberosidades do que na HA⁽¹⁵⁾.

O aumento progressivo no número destes casos tratados com artroplastias pode acarretar a longo prazo complicações que necessitam de um cirurgião com habilidades técnicas para as resolver. A cirurgia de revisão de uma HA ou ATIO também acarreta resultados funcionais menos previsíveis e com maiores taxas de complicações⁽¹⁶⁻¹⁸⁾.

Entre as complicações descritas salienta-se a descclagem asséptica ou séptica, a instabilidade, o

desgaste do componente glenoideu e a incompetência/rotura da coifa dos rotadores⁽¹⁹⁻²¹⁾.

O desenvolvimento de implantes modulares permite uma maior facilidade em cirurgias de revisão, com possibilidade de preservação do componente umeral e conversão de uma HA para uma ATIO⁽²²⁾. O tempo decorrido entre a fratura e a cirurgia é considerado um fator que afeta o resultado final nas HA.

Este estudo tem como objetivo identificar retrospectivamente, em pessoas submetidas a artroplastia total do ombro por fraturas do úmero proximal, o tipo de artroplastia utilizado, os scores funcionais do ombro, as complicações registadas, a influência do tempo decorrido desde a fratura e a colocação do implante no resultado funcional final.

MÉTODO

Estudo retrospectivo de consulta dos processos clínicos em que foram incluídos os doentes submetidos a HA e ATIO por FUP, no período de 1 de janeiro de 2014 e 31 de março de 2017, num Serviço de Ortopedia e Traumatologia.

Foram consultados os processos clínicos eletrónicos, tendo sido registadas as características demográficas (idade e sexo), tipo de FUP (classificação de Neer), tempo decorrido entre o diagnóstico da fratura e a cirurgia inicial para HA ou ATIO, necessidade de cimentação e modularidade protésica, necessidade de revisão, complicações, tempo de seguimento e participação em programa de reabilitação habitual.

Os resultados funcionais de cada doente foram recolhidos de dois instrumentos aplicados previamente:

- *Constant Shoulder Score* (CSS)⁽²³⁾, adaptado para Portugal⁽²⁴⁾, é uma escala de 100 pontos que se encontra dividido em quatro subescalas - dor, atividades de vida diária, força e amplitude articular.

- *American Shoulder and Elbow Surgeons Standardized Shoulder Assessment Form* (ASES)⁽²⁵⁾, versão Portuguesa⁽²⁵⁾, encontra-se dividida em duas secções, uma clínica e outra autoadministrada. Esta segunda secção apresenta uma escala de 100 pontos que consiste em duas dimensões, uma subescala de dor

que vale 50 pontos e dez itens de atividades de vida diária que valem os restantes 50 pontos.

Foram cumpridos os procedimentos éticos e deontológicos e salvaguardados os superiores interesses dos doentes, nomeadamente o seu anonimato.

A análise estatística descritiva e inferencial dos dados foi feita através do *software* IBM SPSS *statistics*, versão 23. Os resultados são apresentados em valor absoluto e em percentagem quando se justifica facilitar a sua interpretação. Os valores de média são apresentados seguidos do desvio padrão (média±desvio padrão). Para a análise inferencial foi utilizado o teste não paramétrico Mann-Whitney U para comparar os grupos operados precocemente e tardiamente e os grupos submetidos a HA vs. ATIO. O valor de p assumido para este estudo foi de $p \leq 0,05$.

RESULTADOS

No tempo abrangido pelo nosso estudo foram realizadas 15 artroplastias do ombro por FUP em 12 mulheres e 3 homens. A idade média da amostra foi de 78 anos (Tabela 1).

Sexo		Idade (anos)			Tempo de seguimento (dias)	Tipo fratura (Neer)		
F	M	Min	Max	Média±DP	Média±DP	2-partes	3-partes	4-partes
12	3	89	63	77,60±7,76	29,40±48,04	6 (40%)	2 (13,3%)	7 (46,7%)

Tabela 1: Dados demográficos da amostra : sexo (F- feminino; M- masculino) e idade; tempo de seguimento; classificação da fratura (classificação de Neer).

Tipo de artroplastia		Cimentação		Modularidade
ATIO		HA	Não Cimentada	Cimentada
10 (5 resgate; 3 falências tratamento conservador; 2 falências osteossíntese)		5	2 (ATIO)	13

Tabela 2: Tipo de artroplastia utilizado (ATIO- artroplastia total inversa do ombro; HA- hemiartroplastia); Cimentação das artroplastias; Modularidade.

Scores funcionais				Complicações		
CSS(%)		ASES		Infeção	Migração haste	“Impingement” subacromial
HA	ATRO	HA	ATRO	1 (ATRO)	1 (HA)	1 (HA)
53,2	41,1	44,6	68,5			

Tabela 3: Scores funcionais (CSS – Constant Shoulder Scores; ASES – American Shoulder and Elbow Score) para o tipo de artroplastia utilizado (ATIO – artroplastia total inversa do ombro; HA – hemiartroplastia); Complicações registadas.

No que respeita à funcionalidade dos grupos, para o grupo dos doentes submetidos a HA, a pontuação média foi de 53,2% e 44,6, respetivamente para CSS e ASES; no grupo de doentes submetido a ATIO, a pontuação média foi de 41,1% e 68,5, respetivamente para CSS e ASES (Tabela 3).

Não foram obtidos resultados com significado estatístico no estudo comparativo dos valores médios do CSS e ASES entre os grupos operados precocemente e tardiamente (Gráficos 1 e 2).

Registámos 6 casos de FUP 2 partes de Neer, 2 casos de FUP de 3 partes de Neer e 7 casos de FUP 4 partes de Neer (Tabela 1).

O tempo médio decorrido entre o diagnóstico da fratura e a cirurgia foi de 29,4 dias (Tabela 2), sendo que 9 dos doentes foram operados precocemente (até às 3 semanas após o diagnóstico). Registamos 6 casos operados tardiamente (3 semanas após o diagnóstico).

Foram realizadas 10 ATIO, com a particularidade de 3 delas como tratamento de resgate de falência de tratamento conservador (dois casos de FUP 2 partes de Neer e uma FUP 3-partes de Neer) e 2 delas como tratamento de resgate de falência do tratamento inicial com osteossíntese (ambas as FUP 2 partes de Neer). Foram registadas 5 HA (Tabela 2).

Todos os procedimentos foram realizados pelo mesmo cirurgião.

Com exceção de 2 casos de ATIO, todos os implantes foram cimentados (Tabela 2) e todas as próteses colocadas foram modulares (Tabela 3).

No estudo comparativo dos scores funcionais entre os doentes submetidos a HA e ATIO, registou-se um valor estatisticamente significativo ($p < 0,05$) para ASES dos doentes com ATIO (Gráfico 2).

As complicações que foram registadas dividiram-se por um caso de infeção aguda de uma ATIO, um caso de migração proximal da haste de uma HA com necessidade de revisão (com conversão para ATIO), um caso de *impingement* sub-acromial de uma HA (Tabela 3), com necessidade de revisão com conversão para

ATRO. Nas cirurgias de revisão não foram registadas complicações.

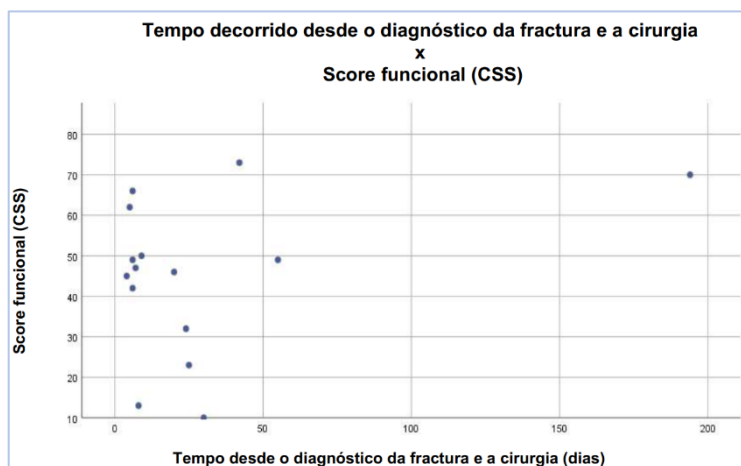


Gráfico 1 - Relação entre o tempo decorrido desde o diagnóstico da fratura e a cirurgia e o score funcional CSS (Constant Shoulder Score)

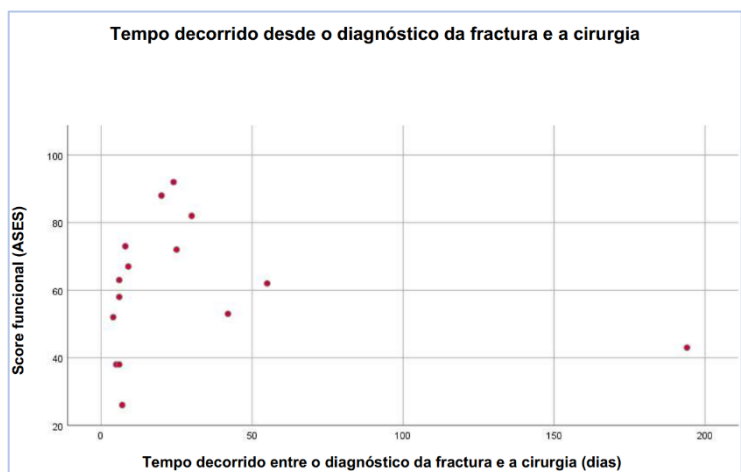


Gráfico 2 - Relação entre o tempo decorrido desde o diagnóstico da fratura e a cirurgia e o score funcional ASES (American and Elbow Score)

O tempo médio de seguimento foi de 29,4 meses (Tabela 2). Todos os doentes foram incluídos num programa de reabilitação.

DISCUSSÃO

De um modo geral, a maioria das FUP pode ser tratada conservadoramente. Já as FUP com indicação cirúrgica são típicas dos idosos, que pela osteoporose inerente à idade aumenta a complexidade destas fraturas^(16,26,27). Aliás, um estudo recentemente publicado por Jung *et al.*⁽²⁸⁾ referem que encontraram uma taxa de refraturas de mais de 18 por cento em idosos com osteoporose. A idade média dos doentes intervencionados no presente estudo foi de 78 anos, o que reflete a população envelhecida da área geográfica de abrangência e que é corroborado por vários artigos de revisão publicados desde 2015⁽²⁹⁻³²⁾.

A literatura atual cada vez mais recomenda a ATIO como tratamento de primeira linha nas FUP complexas

em idosos, com critérios cirúrgicos, quando a osteossíntese não está indicada⁽⁸⁻¹¹⁾. A ATIO também é cada vez mais recomendada enquanto tratamento de resgate, quando os tratamentos primários falharam⁽¹⁹⁻²¹⁾, reconhecendo-se também a importância da modularidade protésica para cirurgias de revisão⁽²²⁾.

As complicações registadas foram as complicações previstas em qualquer artroplastia do ombro, no entanto não foram registadas complicações de envolvimento vasculo-nervoso⁽¹⁶⁾.

No estudo comparativo dos resultados funcionais em doentes submetidos a HA *versus* ATIO, a melhor pontuação registou-se para a ATIO, mas apenas com significado estatístico para o *score* ASES ($p < 0,05$). Estes dados vão ao encontro aos da literatura, que refere que a ATIO permite melhores resultados funcionais quando comparada com HA⁽⁸⁻¹¹⁾. Os resultados obtidos pela avaliação ASES vão ao encontro dos resultados encontrados por outros estudos, nomeadamente 64,14 pontos descritos no trabalho publicado por Horneff *et al.*⁽³³⁾, 66 pontos no trabalho desenvolvido por Wagner *et al.*⁽³⁴⁾, 59 pontos no artigo publicado em 2017 Holschen *et al.* e 65,3 pontos noutro artigo publicado pela mesma equipa^(35,36). Relativamente à avaliação CSS, os resultados encontrados vão desde 57 e 45% no estudo desenvolvido por Lignel *et al.*⁽³⁷⁾, 63% no artigo publicado por Holschen *et al.*, 52,9% na publicação de Giardella *et al.*⁽³⁸⁾ a 73% no estudo efetuado por⁽³⁹⁾. O presente estudo não conseguiu aferir sobre a influência do intervalo de tempo desde o diagnóstico da FUP até à cirurgia, nos resultados funcionais. O estudo comparativo das pontuações dos *scores* funcionais entre doentes operados precocemente e tardiamente não foi estatisticamente significativo ($p > 0,05$). O facto da amostra deste estudo ser relativamente pequena e 5 dos casos terem sido implantes realizados como tratamento de resgate podem ter influenciado negativamente este estudo comparativo.

CONCLUSÃO

O presente estudo conclui que as FUP com critérios cirúrgicos são típicas da população envelhecida e com mau *stock* ósseo.

Para FUP complexas e em idosos, sem critérios para osteossíntese, este estudo conclui que a ATIO parece ser a melhor opção enquanto tratamento de primeira linha em FUP com critérios cirúrgicos e que esta permite ao doente melhor funcionalidade pós-operatória, no que respeita ao *score* ASES.

Também se pode concluir que a modularidade protésica é uma mais-valia nas cirurgias de revisão, tornando este procedimento intrinsecamente mais exigente, mais seguro e mais simples.

Assim sendo, apesar curta experiência e de se apresentar uma pequena amostra de casos, podemos deduzir que se apresentam boas práticas no que respeita ao tratamento oferecido e que são seguidas as recomendações internacionais mais atuais.

Em termos de limitações do presente estudo pode-se indicar o reduzido tamanho da amostra, o tempo de *follow-up* relativamente curto, os contextos e experiências diferentes da equipa de reabilitação e a tipologia das próteses utilizadas, que não era homogênea.

Para o futuro sugere-se que se alargue o tempo de *follow up*, a criação de uma equipa de intervenção e reabilitação específicas e a melhoria do modelo do implante.

REFERÊNCIAS

- Baron JA, Barrett JA, Karagas MR. The epidemiology of peripheral fractures. *Bone*. 1996 Mar;18(3 Suppl):209S-213S.
- Court-Brown CM, Garg A, McQueen MM. The translated two-part fracture of the proximal humerus. Epidemiology and outcome in the older patient. *J Bone Joint Surg Br*. 2001 Aug;83(6):799-804. Available from: <https://doi.org/10.1016/j.otsr.2008.09.002>
- Neer CS. Displaced proximal humeral fractures. I. Classification and evaluation. *J Bone Joint Surg Am*. 1970 Sep;52(6):1077-89.
- Hanson B, Neidenbach P, de Boer P, Stengel D. Functional outcomes after nonoperative management of fractures of the proximal humerus. *J Shoulder Elb Surg*. 2009 Jul;18(4):612-21. Available from: <https://doi.org/10.1016/j.jse.2009.03.024>
- Neer CS. Displaced proximal humeral fractures. II. Treatment of three-part and four-part displacement. *J Bone Joint Surg Am*. 1970 Sep;52(6):1090-103.
- Greive RM, Vargas-Ariza R, Bigliani LU, Levine WN, Ahmad CS. Hemiarthroplasty for head-split fractures of the proximal humerus. *Orthopedics*. 2013 Jul;36(7):e905-11. Available from: <https://doi.org/10.3928/01477447-20130624-21>
- Kralinger F, Schwaiger R, Wambacher M, Farrell E, Menth-Chiari W, Lajtai G, et al. Outcome after primary hemiarthroplasty for fracture of the head of the humerus. A retrospective multicentre study of 167 patients. *J Bone Joint Surg Br*. 2004 Mar;86(2):217-9.
- Chambers L, Dines JS, Lorich DG, Dines DM. Hemiarthroplasty for proximal humerus fractures. *Curr Rev Musculoskelet Med*. 2013 Mar;6(1):57-62. Available from: <https://doi.org/10.1007/s12178-012-9152-9>
- Gallinet D, Clappaz P, Garbuio P, Tropet Y, Obert L. Three or four parts complex proximal humerus fractures: hemiarthroplasty versus reverse prosthesis: a comparative study of 40 cases. *Orthop Traumatol Surg Res*. 2009 Feb;95(1):48-55. Available from: <https://doi.org/10.1016/j.otsr.2008.09.002>
- Cuff D, Clark R, Pupello D, Frankle M. Reverse shoulder arthroplasty for the treatment of rotator cuff deficiency: a concise follow-up, at a minimum of five years, of a previous report. *J Bone Joint Surg Am*. 2012 Nov 7;94(21):1996-2000. Available from: <https://doi.org/10.2106/JBJS.K.01206>
- Guery J, Favard L, Sirveaux F, Oudet D, Mole D, Walch G. Reverse total shoulder arthroplasty. Survivorship analysis of eighty replacements followed for five to ten years. *J Bone Joint Surg Am*. 2006 Aug;88(8):1742-7. Available from: <https://doi.org/10.2106/JBJS.E.00851>
- Singhal K, Rammohan R. Going forward with reverse shoulder arthroplasty. *J Clin Orthop Trauma*. 2018 Jan;9(1):87-93. Available from: <https://doi.org/10.1016/j.jcot.2017.10.002>
- van der Merwe M, Boyle MJ, Frampton CMA, Ball CM. Reverse shoulder arthroplasty compared with hemiarthroplasty in the treatment of acute proximal humeral fractures. *J Shoulder Elb Surg*. 2017 Sep;26(9):1539-45. Available from: <https://doi.org/10.1016/j.jse.2017.02.005>
- Frombach AA, Brett K, Lapner P. Humeral Head Replacement and Reverse Shoulder Arthroplasty for the Treatment of Proximal Humerus Fractures. *Open Orthop J*. 2017;11:1108-14. Available from: <https://doi.org/10.2174/1874325001711011108>
- Reuther F, Petermann M, Stangl R. Reverse Shoulder Arthroplasty in Acute Fractures of the Proximal Humerus: Does Tuberosity Healing Improve Clinical Outcomes? *J Orthop Trauma*. 2019 Feb;33(2):e46-51. Available from: <https://doi.org/10.1097/BOT.0000000000001338>
- Stone MA, Namdari S. Surgical Considerations in the Treatment of Osteoporotic Proximal Humerus Fractures. *Orthop Clin North Am*. 2019 Apr;50(2):223-31. Available from: <https://doi.org/10.1016/j.joc.2018.10.005>
- Chalmers PN, Boileau P, Romeo AA, Tashjian RZ. Revision Reverse Shoulder Arthroplasty. *J Am Acad Orthop Surg*. 2019 Jun 15;27(12):426-36. Available from: <https://doi.org/10.5435/JAAOS-D-17-00535>
- Boileau P. Complications and revision of reverse total shoulder arthroplasty. *Orthop Traumatol Surg Res*. 2016 Feb;102(1 Suppl):S33-43. Available from: <https://doi.org/10.1016/j.otsr.2015.06.031>
- Besch L, Daniels-Wredenhagen M, Mueller M, Varoga D, Hilgert R-E, Seekamp A. Hemiarthroplasty of the shoulder after four-part fracture of the humeral head: a long-term analysis of 34 cases. *J Trauma*. 2009 Jan;66(1):211-4. Available from: <https://doi.org/10.1097/TA.0b013e31815d9649>
- Cadet ER, Ahmad CS. Hemiarthroplasty for three- and four-part proximal humerus fractures. *J Am Acad Orthop Surg*. 2012 Jan;20(1):17-27. Available from: <https://doi.org/10.5435/JAAOS-20-01-017>
- Robinson CM, Page RS, Hill RMF, Sanders DL, Court-Brown CM, Wakefield AE. Primary hemiarthroplasty for treatment of proximal humeral fractures. *J Bone Joint Surg Am*. 2003 Jul;85(7):1215-23. Available from: <https://doi.org/10.2106/00004623-200307000-00006>
- Flury MP, Frey P, Goldhahn J, Schwyzer H-K, Simmen BR. Reverse shoulder arthroplasty as a salvage procedure for failed conventional shoulder replacement due to cuff failure--midterm results. *Int Orthop*. 2011 Jan;35(1):53-60. Available from: <https://doi.org/10.1007/s00264-010-0990-z>
- Constant CR, Murley AH. A clinical method of functional assessment of the shoulder. *Clin Orthop Relat Res*. 1987 Jan;(214):160-4.
- Leal SM, Cavalheiro L. Constant Score e Shoulder Pain and Disability Index (SPADI)-Adaptação cultural e linguística. Monogr Coimbra Esc Super Tecnol da Saúde Coimbra. 2001;
- Ruivo RM, Pizarat-Correia P, Carita AI. Versão Portuguesa do American Shoulder and Elbow Surgeons Standardized Shoulder Assessment Form (ASES). *Rev Port Ortop e Traumatol*. 2015;23(4):288-97.
- Ratajczak K, Szczęsny G, Matdyk P. Comminuted fractures of the proximal humerus - principles of the diagnosis, treatment and rehabilitation. *Ortop Traumatol Rehabil*. 2019 Apr 30;21(2):71-86. Available from: <https://doi.org/10.5604/01.3001.0013.1544>
- Misra S, Vaishya R, Trikha V, Maheshwari J. Practice guidelines for proximal humeral fractures. *J Clin Orthop Trauma*. 2019 May;10(3):631-3. Available from: <https://doi.org/10.1016/j.jcot.2019.04.005>
- Jung H-S, Nho J-H, Ha Y-C, Jang S, Kim H-Y, Yoo J-I, et al. Incidence of Osteoporotic Refractures Following Proximal Humerus Fractures in Adults Aged 50 Years and Older in Korea. *J Bone Metab*. 2019 May;26(2):105-11. Available from: <https://doi.org/10.11005/jbm.2019.26.2.105>
- Schumaier A, Grawe B. Proximal Humerus Fractures: Evaluation and Management in the Elderly Patient. *Geriatr Orthop Surg Rehabil*. 2018 Jan 25;9:215145851775051. Available from: <https://doi.org/10.1177/2151458517750516>
- Longo UG, Petrillo S, Berton A, Denaro V. Reverse total shoulder arthroplasty for the management of fractures of the proximal humerus: a systematic review. *Musculoskelet Surg*. 2016 Aug;100(2):83-91. Available from: <https://doi.org/10.1007/s12306-016-0409-0>
- Xie L, Ding F, Zhao Z, Chen Y, Xing D. Operative versus non-operative treatment in complex proximal humeral fractures: a meta-analysis of randomized controlled trials. *Springerplus*. 2015;4:728. Available from: <https://doi.org/10.1186/s40064-015-1522-5>
- Slobogean GP, Johal H, Lefavre KA, MacIntyre NJ, Sprague S, Scott T, et al. A scoping review of the proximal humerus fracture literature. *BMC Musculoskelet Disord*. 2015 May 10;16:112. Available from: <https://doi.org/10.1186/s12891-015-0564-8>
- Horneff JG, Nicholson TA, Namdari S, Williams GR, Abboud JA.

- The Midterm Results of the Delta Xtend Reverse Shoulder System: A Five-Year Outcome Study. *Arch bone Jt Surg.* 2018 Nov;6(6):532-8.
34. Wagner ER, Hevesi M, Houdek MT, Cofield RH, Sperling JW, Sanchez-Sotelo J. Can a reverse shoulder arthroplasty be used to revise a failed primary reverse shoulder arthroplasty? *Bone Joint J.* 2018 Nov;100-B(11):1493-8. Available from: <https://doi.org/10.1302/0301-620X.100B11.BJJ-2018-0226.R2>
35. Holschen M, Franetzki B, Witt K-A, Liem D, Steinbeck J. Is reverse total shoulder arthroplasty a feasible treatment option for failed shoulder arthroplasty? A retrospective study of 44 cases with special regards to stemless and stemmed primary implants. *Musculoskelet Surg.* 2017 Aug;101(2):173-80. Available from: <https://doi.org/10.1007/s12306-017-0467-y>
36. Holschen M, Siemes M-K, Witt K-A, Steinbeck J. Five-year outcome after conversion of a hemiarthroplasty when used for the treatment of a proximal humeral fracture to a reverse total shoulder arthroplasty. *Bone Joint J.* 2018 Aug 1;100-B(6):761-6. Available from: <https://doi.org/10.1302/0301-620X.100B6.BJJ-2017-1280.R1>
37. Lignel A, Berhouet J, Loirat M-A, Collin P, Thomazeau H, Gallinet D, et al. Reverse shoulder arthroplasty for proximal humerus fractures: Is the glenoid implant problematic? *Orthop Traumatol Surg Res.* 2018 Oct;104(6):773-7.
38. Giardella A, Ascione F, Mocchi M, Berlusconi M, Romano AM, Oliva F, et al. Reverse total shoulder versus angular stable plate treatment for proximal humeral fractures in over 65 years old patients. *Muscles Ligaments Tendons J.* 7(2):271-8.
39. Schliemann B, Theisen C, Kösters C, Raschke MJ, Weimann A. Reverse total shoulder arthroplasty for type I fracture sequelae after internal fixation of proximal humerus fractures. *Arch Orthop Trauma Surg.* 2017 Dec;137(12):1677-83.