

Caso Clínico

Case Report

Antônio de Deus Filho¹
Bodo Wanke²
Márcia do Amparo Salmito Cavalcanti³
Liliane Maria Soares Martins⁴
Antônio Castelo Branco de Deus⁵

Histoplasmose no Nordeste do Brasil. Relato de três casos*

Histoplasmosis in the northeast of Brazil. Report of three cases

Recebido para publicação/received for publication: 08.07.07
Aceite para publicação/accepted for publication: 08.09.10

Resumo

A histoplasmose é uma micose endêmica em certas áreas dos EUA e América Latina, causada pelo fungo dimórfico geofílico *H. capsulatum*. A descrição de casos no Nordeste do Brasil, embora não sendo área endêmica, é de rara ocorrência, indicando a existência de microfocos em várias regiões. Razões precisas para esse padrão de distribuição são desconhecidas. Atividades relacionadas com a remoção do solo em tais locais estão associadas à exposição ao *H. capsulatum*. O objectivo desse trabalho é descrever três casos isolados de histoplasmose ocorridos na região Nordeste

Abstract

Histoplasmosis is an endemic mycosis in specific areas of the U.S. and Latin America, caused by dimorphic geophilic fungus *H. capsulatum*. The description of cases in Brazil's northeast, considering that this region isn't an endemic area, indicates the existence of small outbreaks in several regions. Precise reasons for this pattern of distribution are still unknown. Activities related to the removal of soil in these places are associated with exposure to *H. capsulatum*. The objective of this work is to describe three isolated cases of histoplasmosis which occurred in Brazil's northeast

¹ Professor Adjunto. Doutor de Pneumologia da Faculdade de Medicina da UFPI

² Pesquisador Titular do Laboratório de Micologia Médica do Instituto Oswaldo Cruz /FioCruz, Rio de Janeiro/RJ, Brasil

³ Professora Adjunta. Doutora de Medicina Tropical da UESPI

⁴ Professora Assistente de Micologia da Faculdade de Ciências Médicas da UESPI

⁵ Estudante de Medicina do sétimo período da UFPI

Endereço para correspondência: Antônio de Deus Filho, Rua Canadá, 2136 – Cristo Rei, Teresina-PI, Brasil. CEP 64016 – 610

Contacto: (86) 3217 8406 e (86) 9993 5780

E-mail: mdedeus@uol.com.br

* Trabalho realizado em parceria entre a Clínica de Pneumologia do Hospital Getúlio Vargas, Hospital de Ensino da UFPI na cidade de Teresina/PI e o laboratório de Micologia Médica do IPEC/ Instituto Oswaldo Cruz, Rio de Janeiro/RJ, Brasil

do Brasil, em indivíduos expostos a distintas actividades (demolição de domicílios, escavação de poços e exposição a morcegos).

Rev Port Pneumol 2009; XV (1): 109-114

Palavras-chave: Histoplasmose, micose sistêmica, cavador de poços, demolição, morcegos.

region in individuals exposed to different activities (demolition of houses, wells diggers and exposure to bats).

Rev Port Pneumol 2009; XV (1): 109-114

Key-words: Histoplasmosis, systemic mycosis, wells diggers, demolition, bats.

A histoplasmose é uma micose sistêmica de distribuição mundial causada pelo fungo dimórfico *Histoplasma capsulatum* var. *capsulatum*

Introdução

A histoplasmose é uma micose sistêmica de distribuição mundial causada pelo fungo dimórfico *Histoplasma capsulatum* var. *capsulatum* (*H. capsulatum*). O *H. capsulatum* é um fungo dimórfico, geofílico, que se apresenta em saprofitismo e nas culturas à temperatura ambiente sob a forma filamentosa. É bastante frequente em muitas áreas geográficas, surpreende os especialistas por apresentar-se sob diferentes modalidades clínicas, mimetizar outras doenças, apresentar-se sob a forma de grandes surtos epidêmicos e, principalmente, associar-se a quadros de imunossupressão¹⁻³. A primeira descrição foi feita no de 1905, em estudo de necrópsia, em trabalhador da construção do canal do Panamá^{4,5}. A partir da primeira metade do século passado, começaram a ser descritas as primeiras microepidemias de histoplasmose, caracterizando as formas clínicas resultantes da infecção primária e das reinfecções pelo fungo⁶⁻⁸. Formas subclínicas da micose foram demonstradas através da positividade ao teste cutâneo com histoplasmina, em indivíduos com calcificações pulmonares e negativos à prova tuberculínica. *Histoplasma capsulatum* é um fungo endêmico em certas áreas da

América do Norte e Latina, embora casos tenham sido relatados na Europa e Ásia. Nos EUA, a maioria dos casos têm ocorrido na região de Ohio e no vale do Mississípi. Razões precisas para esse padrão de distribuição são desconhecidas, mas atribui-se ao clima moderado, à humidade e a determinadas características do solo. Excrementos de pássaros e morcegos favorecem o crescimento do organismo no solo, acelerando a esporulação. Isto explica em parte o crescimento da histoplasmose dentro dos assim chamados microfocos. Actividades relacionadas com a remoção do solo em tais locais estão associadas a exposição ao *H. capsulatum*. Correntes de ar carregam esporos por quilómetros de distância expondo indivíduos que não estavam em contacto com áreas contaminadas. O *H. capsulatum* tem distribuição focal no solo, sendo encontrado onde a acidez, humidade relativa elevada e temperatura entre 20 e 30°C favoreçam o seu crescimento. Além do solo, o fungo é encontrado em *habitat* de morcegos (cavernas, minas, ocos de árvores, construções velhas, forros ou porões de casas) e abrigos de aves (galinheiros, árvores de pernoita e outros abrigos)^{9,10}. Numerosas microepidemias de histoplasmose aguda fo-

ram descritas no Brasil, sempre relacionadas com o contacto de um grupo de pessoas com locais contaminados pelo fungo^{5,7,11,12}. Estudos revelam a positividade do teste da histoplasmina em várias regiões do país, incluindo o Nordeste.⁽⁴⁾ Isso remete-nos para a existência de microfocos em várias regiões, além da possibilidade de migrações de esporos a partir de áreas endêmicas de longa distância^{1,4,7,10}. O objectivo deste trabalho é descrever três casos isolados de histoplasmoose, sendo estes os primeiros casos autóctones descritos na região Nordeste do Brasil (Meio Norte) em indivíduos expostos a distintas actividades.

Caso clínico 1

Trata-se de doente do sexo masculino, 50 anos, natural e procedente de Teresina/PI/Brasil, branco, médico e professor universitário, ex-fumador. Há 30 meses apresentou um quadro agudo de pneumonia acinar, manifestado por dor pleurítica e febre, cujo exame físico revelava MV diminuído, FTV aumentado e estertores crepitantes no terço médio do HTD. Foi tratado com ampicilina, obtendo boa evolução. O RX do tórax revelou um padrão de consolidação pulmonar (Fig. 1A) e a tomografia computadorizada (TC), além de consolidação, mostrou adenomegalia peribrônquica e subcarinal (Fig. 1B). Relatava a presença de morcegos no seu domicílio. Após 24 meses, surgiram pápulas eritematosas e infiltradas, localizadas na face lateral do terço médio do braço direito (Fig. 2). As lesões foram submetidas a biópsias e o estudo histopatológico em coloração pela HE/PAS revelou a presença de elementos fúngicos compatíveis com *Histoplasma capsulatum*. A pesquisa de fungos no

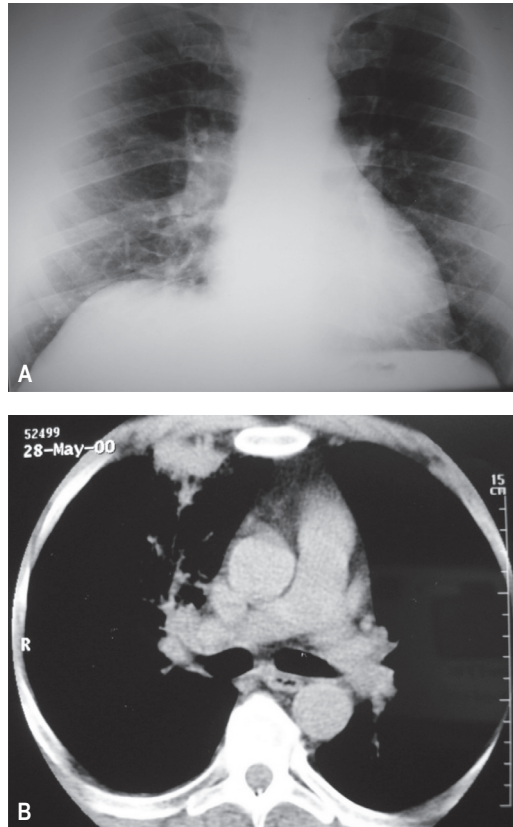


Fig. 1A – RX revela consolidações peri-hilares no pulmão direito associada a linfonodomegalia homolateral. **B** – TC do tórax em janela para o mediastino revela linfonodomegalia hilar e consolidação anterior no terço médio do pulmão direito

escarro foi negativa. A sorologia pela técnica de Western Blot foi positiva com linhas H e M. O doente foi submetido a tratamento diário com 400mg de itraconazol por um período de quatro meses, com excelente resposta.

Caso clínico 2

Doente de 68 anos, sexo feminino, natural e procedente de Uruçuí/PI/Brasil, branca, doméstica, não fumadora. Relatava exposição prévia à poeira durante demolição e reforma

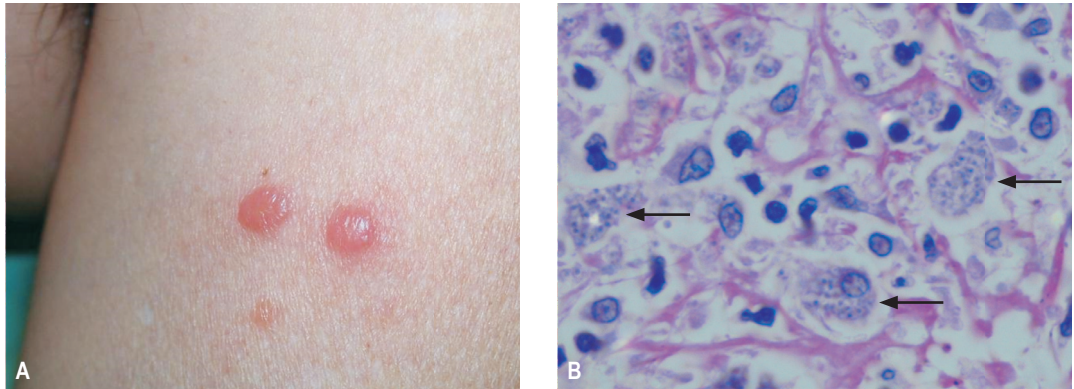


Fig. 2A – Pápulas eritematosas de 8 mm de diâmetro localizadas na face lateral do terço médio do braço direito. **B** – Coloração pelo PAS mostra fragmento de pele com denso infiltrado inflamatório constituído por macrófagos, células epitelioides e células de Langhans, além de infiltrado linfocitário e numerosos plasmócitos. Presença de vários macrófagos e células gigantes contendo histoplasma *capsulatum* (setas)

de cómodos no seu domicílio. Queixava-se de tosse produtiva, dor pleurítica e hemoptise há cerca de 3 meses. Ao exame físico, MV diminuído na base do HTD, FTV aumentado na área e presença de estertores crepitantes. Fez uso de antibiótico sem melhoria do quadro. O RX do tórax mostrou opacidade na base do pulmão direito com componente atelectásico (Fig. 3A). A tomografia computadorizada revelou consolidação com componente atelectásico na base do hemitórax direito (Fig. 3B). Foi subme-

tida a broncofibroscopia, cujo laudo foi normal. A pesquisa de Baar e fungos no broncoaspirado foram negativas. O PPD foi não reator. Realizou-se biópsia pulmonar transtorácica, cujo espécime corado pela HE/PAS mostrou processo inflamatório granulomatoso com estruturas fúngicas compatíveis com *Histoplasma capsulatum*. A sorologia de imunodifusão (ID) foi não reagente. A doente fez tratamento com itraconazol 400mg/dia, durante quatro meses, com excelente resposta.

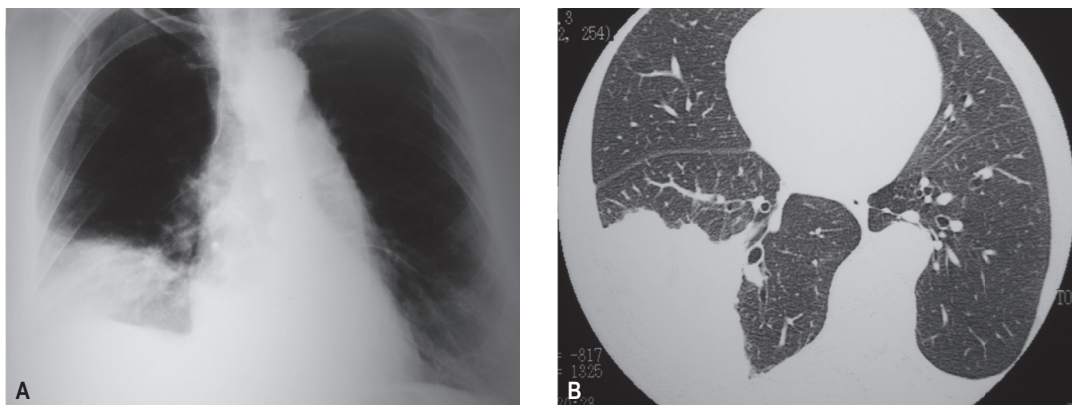


Fig. 3: A – Rx revela opacidade na base do pulmão direito com componente atelectásico. **B** – TC mostra consolidação com componente atelectásico e bordos irregulares na base do HTD, no segmento basal posterior

Caso clínico 3

Doente natural e procedente de Barão de Grajaú-MA/Brasil, 51 anos, masculino, parado, não fumador, lavrador e cavador de poços. Referiu dor pleurítica e dispneia aos médios esforços. Ao exame físico, apresentou MV diminuído difusamente, estertores bolhosos nos terços superiores, ritmo cardíaco regular em dois tempos, bulhas normofonéticas. Relatou ter feito escavação de 15 poços com profundidade média de 20 metros, utilizando instrumentos rudimentares. Fez tratamento para tuberculose, sem melhoria clínica. A pesquisa de fungo e Baar no escarro foi negativa. A ID foi positiva para *Histoplasma capsulatum*. O RX revelou nódulos pulmonares múltiplos. O estudo tomográfico mostrou áreas de confluência dos nódulos, formando grandes opacidades, fibrose maciça progressiva. O PPD foi reator forte. Fez-se segmento clínico do caso, sem tratamento antifúngico, em razão da estabilidade do quadro clínico.

Conclusão

Na histoplasmose, uma infecção assintomática ou doença pulmonar leve segue-se à exposição de baixa intensidade em indivíduos saudáveis, embora uma exposição a grande carga infectante possa causar grave infecção pulmonar difusa. A disseminação hematogénica do pulmão para outros tecidos provavelmente ocorre em todos os indivíduos infectados durante as primeiras duas semanas de infecção¹⁻³. Sintomas como febre, calafrios, cefaleia, mialgia, anorexia, tosse e dor torácica caracterizam a histoplasmose pulmonar aguda e são vistos em 85 a 100% dos casos. Os achados ao exame físico são pobres, podendo-se observar fe-

bre, estertores e atrito pleural. A evolução após baixa carga de exposição é benigna em doentes imunocompetentes. Os sintomas usualmente remitem dentro de poucas semanas¹⁵. Os doentes com envolvimento radiográfico difuso, seguindo-se a uma grande exposição, apresentam evolução mais grave, com hipoxemia e necessidade de suporte ventilatório.

Os casos 1 e 2 apresentaram-se como processos infecciosos agudos semelhantes à pneumonia bacteriana. O que chamou a atenção para a possibilidade de histoplasmose no caso 1 foi o aparecimento de lesão cutânea tardia, cuja biópsia revelou a presença de *H. capsulatum*. Neste caso, o doente muito provavelmente apresentou quadro de histoplasmose pulmonar aguda dois anos antes da manifestação cutânea (Fig. 1), que regrediu sem uso de antifúngicos. O acometimento tegumentar cutâneo pode manifestar-se como eritema nodoso ou lesão exsudativa¹⁶⁻¹⁸. No caso em discussão houve excelente resposta das lesões cutâneas (Fig. 2) ao tratamento com itraconazol (400 mg/dia) por 4 meses.

O diagnóstico do caso 2 fez-se através de biópsia pulmonar transtorácica para esclarecimento de opacidade pulmonar com componente atelectásico, cujo diagnóstico diferencial se impunha com neoplasia pulmonar (Fig. 3). A histoplasmose manifesta-se com uma grande variedade de apresentações clínicas, logo, em qualquer pneumopatia de etiologia incerta, em doente submetido a exposição de risco, deve ser considerada no diagnóstico diferencial. Na literatura, os achados radiológicos da histoplasmose na forma aguda revelam infiltrados com padrão intersticial, reticular e retículo-nodular com linfonodomegalias hilares. Eventual

A disseminação hematogénica do pulmão para outros tecidos provavelmente ocorre em todos os indivíduos infectados durante as primeiras duas semanas de infecção

evolução para síndrome do desconforto respiratório agudo (SDRA) foi descrita em alguns casos¹⁸. Na fase resolutiva, alterações com calcificações parenquimatosas e hilares são frequentes.

O caso 3 tinha como factor de risco a escavação de poços, actividade que expõe o trabalhador a intensa inalação de poeira^{19, 20}, razão deste doente ser também portador de silicose, cujo diagnóstico foi baseado na história ocupacional e em critérios radiológicos, considerando-se a histoplasmose como comorbidade (ID positiva).

Bibliografia

1. Wheat LJ. Current diagnosis of histoplasmosis. *Trends Microbiol* 2003; 11:488-94.
2. Wheat LJ. Laboratory diagnosis of histoplasmosis: update 2000. *Semin Resp Infect* 2001; 16:131-40.
3. Wheat LJ, Sarosi G, McKinsey D, Hamill R, Bradsher R, Johnson P, Loyd, *et al.* Practice guidelines for the management of patients with histoplasmosis. *Clin Infect Dis* 2000; 30:688-95.
4. Londero AT, Ramos CD. The status of histoplasmosis in Brazil. *Mycopathologia* 1976; 64(3):153-6.
5. Wanke B, Monteiro PCF, Lazéra MS, Capone D, Bethlem EP, Rego AP. Micose pulmonares. *In: Bethlem NM. Pneumologia*. 4.ª ed., Rio de Janeiro: Atheneu; 1996. cap. 29. pp. 449-477.
6. Severo LC. Histoplasmose. *In: Silva LCC. Compêndio de Pneumologia*. 2.ª ed., São Paulo: Fundo Editorial Byk; 1991. cap. 58. pp. 613-618.
7. Londero AT, Wanke B. Histoplasmose capsulata. *J Bras Méd* 1988; 55:94-109.
8. Lacaz CS, Porto E, Martins JEC, Heins-Vaccari EM, Melo NT. Tratado de Micologia Médica Lacaz. São Paulo: Sarvier Editora de Livros Médicos Ltda; 2002. Cap. 25: Histoplasmose Clássica. pp. 594-617.
9. Christie A, Peterson JC. Pulmonary calcification in negative reactors to tuberculin. *Am J Public Health* 1945; 35:1131-47.
10. Zancopé-Oliveira RM, Muniz MM, Wanke B. Histoplasmose. *In: Coura JR. Dinâmica das doenças infecciosas e parasitárias*. Rio de Janeiro: Guanabara Koogan; 2005, vol. 2, pp. 1207-1221.
11. Pereira Rego A, Bethlem NM, Magarão S, Miranda JL, Bethlem EP. Microepidemias de histoplasmose. *JBM* 1976; 30:40-8.
12. Londero AT, Wanke B, Lacaz CS, *et al.* Proposta de diagnóstico e tratamento das micose profundas com manifestações pulmonares da Comissão de Peritos em Micose da CNCT e da Comissão Científica da SBPT. *Boletim CNCT* 1987; 1:53-7.
13. Zancopé-Oliveira RM. Histoplasmose: Estudo epidemiológico em área periurbana do município do Rio de Janeiro. Rio de Janeiro; 1985. Mestrado – Instituto Oswaldo Cruz RJ.
14. Brodsky AL, Gregg MB, Kaufman L, Mallison GF. Outbreak of histoplasmosis associated with the 1970 Earth Day activities. *Am J Med* 1973; 54:333-42.
15. Capone D, Wanke B, Monteiro PC, Lazéra MS, Noronha Andrade G, Valle ACE, *et al.* Chronic pulmonary histoplasmosis in the state of Rio de Janeiro, Brazil. *Mycopathologia* 1999; 145(2):75-9.
16. Sellers TF, Price WN, Newberry WM. An epidemic of erythema multiforme and erythema nodosum caused by histoplasmosis. *Ann Intern Med* 1965; 62: 1244-.
17. Faria EC. Histoplasmose em hospedeiros não infectados pelo HIV. Revisão de casos do Instituto de Pesquisa Clínica Evandro Chagas (01/1987-12/2001). Rio de Janeiro; 2003 Tese de mestrado em Ciências [Curso de Pós-Graduação em Medicina Tropical] – Instituto Oswaldo Cruz.
18. Connel JV, Muhn JR. Radiographic manifestations of pulmonary histoplasmosis: a 10-year review. *Radiology* 121:281-5.
19. Deus Filho A, Silva FPS, Ferreira JCA, Leite OA, Carneiro RJ. Silicose em cavadores de poços. *J Pneumol* 1984; 10:28-31.
20. Deus Filho A, Manguiera RC, Lages JN, Viana VP, Gonçalves MER. Silicose em três municípios da microrregião do médio Parnaíba-Piauí. *RASPP* 1999; 2(2):194-9.