GE J Port Gastrenterol. 2012;**19(3)**:160–161

Jornal Português de Gastrenterologia
Portuguese Journal of Gastroenterology
www.elsevier.pt/ge

INSTANTÂNEO ENDOSCÓPICO

Causa rara de proctite

Rare cause of proctitis

Joana Saiote[a,*] **e Joana Roxo**[b]

[a] *Serviço de Gastrenterologia, Hospital de Santo António dos Capuchos, Centro Hospitalar Lisboa Central, EPE, Lisboa, Portugal*
[b] *Serviço de Medicina, Hospital de Santo António dos Capuchos, Centro Hospitalar Lisboa Central, EPE, Lisboa, Portugal*

Recebido a 24 de maio de 2011; aceite a 7 de julho de 2011
Disponível na Internet a 5 de junho de 2012

Doente do sexo masculino, 37 anos, eurocaucasiano, homossexual. Infeção VIH 1 diagnosticada em 2004, mantendo-se sem indicação para terapêutica antirretrovírica.

Recorreu à consulta por quadro com 4 semanas de evolução de tenesmo, falsas vontades, diarreia, retorragias, proctalgia e proctorreia.

Realizara em ambulatório fibrosigmoidoscopia com biopsias, sendo diagnosticada proctite ulcerosa. Iniciara 5-ASA tópico, sem melhoria sintomática. Ao exame objetivo apresentava adenopatias inguinais indolores, com cerca de 2 cm. O toque retal era doloroso, apresentando dedo de luva com sangue.

Repetiu a fibrosigmoidoscopia, que mostrou anite e mucosa do reto distal edemaciada, com grande friabilidade e numerosas formações nodulares, ulceradas (figs. 1 e 2).

As biopsias retais mostraram mucosa de intestino distal com erosões associadas a exsudado fibrinogranulocitário suprajacente, marcado infiltrado inflamatório misto do córion, ligeira atrofia e distorção glandular e depleção de células caliciformes (fig. 3). A imunomarcação para citomegalovírus e a pesquisa de parasitas foram negativas.

Foi efetuada PCR para *Chlamydia trachomatis (C. trachomatis)* (CT) nas biopsias e exsudado retal, que foi positiva. O exame cultural isolou serotipo L2.

Da avaliação analítica destaca-se IgG positiva para CT. Laboratorialmente, não se verificaram outras alterações, apresentando serologias para vírus herpes simplex (HSV), CMV e *Treponema pallidum* negativas. A pesquisa de *Neisseria gonorrhoeae (N. gonorrhoeae)* foi negativa.

Foi medicado com doxiciclina (100 mg po bid durante 3 semanas), com melhoria sintomática ao fim da primeira semana.

O linfogranuloma venéreo (LGV) é uma causa rara mas reconhecida de proctite. Consiste numa doença sexualmente transmissível (DST) causada pelos serotipos L1, L2 ou

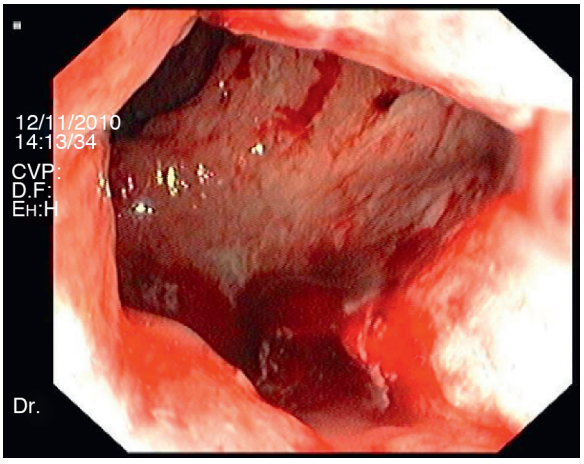

Figura 1 Transição anorrectal: mucosa edemaciada, erosionada com hemorragia espontânea ao toque.

* Autor para correspondência.
Correio eletrónico: joana.saiote@gmail.com (J. Saiote).

0872-8178/$ – see front matter © 2011 Sociedade Portuguesa de Gastrenterologia. Publicado por Elsevier España, S.L. Todos os direitos reservados.
http://dx.doi.org/10.1016/j.jpg.2012.04.029

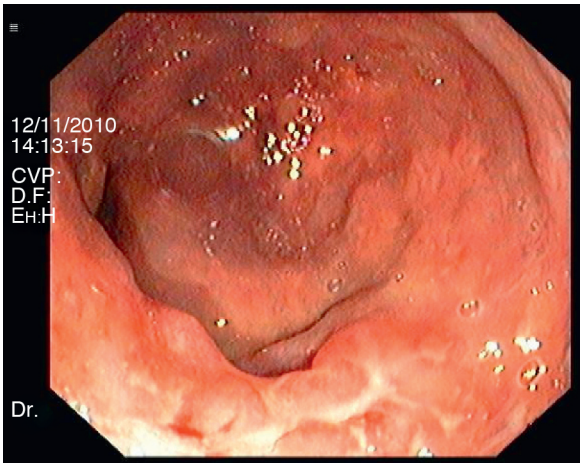

Figura 2 Reto distal: mucosa com perda do padrão vascular, grande friabilidade e numerosas formações nodulares, ulceradas.

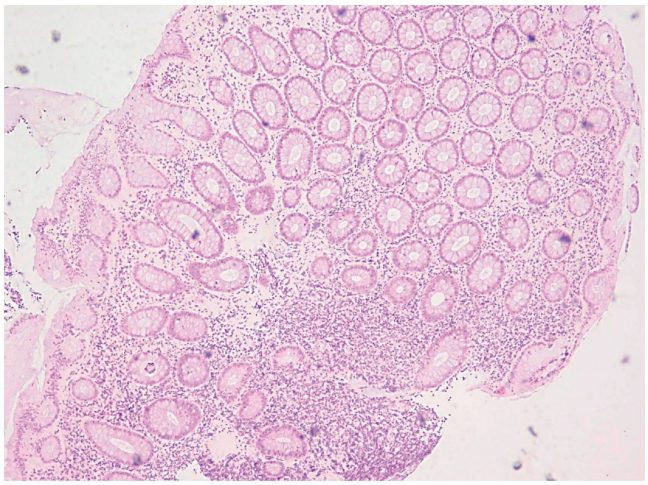

Figura 3 Histologia de biopsia retal: (Hemalúmen-Eosina): mucosa de intestino distal com erosões, marcado infiltrado inflamatório misto do córion, ligeira atrofia e distorção glandular e depleção de células caliciformes.

L3 da bactéria intracelular *C. trachomatis* (CT)[1]. O serotipo L2 é o mais frequentemente responsável por proctite.

É uma infeção rara em países industrializados. No entanto, a partir de 2004, inicialmente na Holanda e progressivamente noutros países da Europa, tem sido reportado um surto de casos em homossexuais masculinos, estando a maioria (> 70%) co-infetada pelo HIV[2]. Este surto é caracterizado pela preponderância da proctite em vez do síndrome clássico de LGV, com adenopatia e ulceração, mais encontrado nas regiões tropicais, afetando predominantemente heterossexuais.

O diagnóstico diferencial inclui etiologias infecciosas e não-infecciosas. Em indivíduos homossexuais, os patogéneos de transmissão sexual como o HSV, a *N. gonorrhoeae* e o *Treponema pallidum* deverão ser excluídos[3].

Os sintomas e achados endoscópicos e histológicos são similares aos da doença inflamatória intestinal (DII)[4]. Os achados que geralmente permitem a distinção entre DII e etiologia infecciosa, particularmente na fase aguda, consistem na ausência de distorção da arquitetura das criptas e no aumento de celularidade da lâmina própria na primeira. No entanto, estas alterações são também identificadas no LGV, que pode, em alguns casos, desenvolver granulomas. Na doença avançada pode haver inflamação transmural, assemelhando-se à doença de Crohn[5].

O tratamento de escolha é a doxiciclina, podendo a eritromicina ou a azitromicina ser alternativas, embora não esteja confirmada a eficácia do último fármaco em doentes VIH positivos.

Deverá ainda ser efetuada a pesquisa da infeção nos parceiros sexuais dos 30 dias antecedentes ao aparecimento dos primeiros sintomas, e administrada terapêutica profilática.

Esta hipótese diagnóstica deverá ser investigada nos pacientes que pratiquem sexo anal, na presença de úlceras na região anorrectal e quadros de proctite.

Conflito de interesses

Os autores declaram não haver conflito de interesses.

Bibliografia

1. Mabey D, Peeling RW, Lymphogranuloma venereum. Sex Transm Infect. 2002:78–90.
2. Soni S, Srirajaskanthan R, Lucas SB, Alexander S, Wong T, White JA. Lymphogranuloma venereum proctitis masquerading as inflammatory bowel disease in 12 homosexual men. Aliment Pharmacol Ther. 2010;32:59–65.
3. Davis TW, Goldstone SE. Sexually transmitted infections as a cause of proctitis in men who have sex with men. Dis Colon Rectum. 2009;52:507–12.
4. Tinmouth J, Rachlis A, Wesson T, Hsieh E. Lymphogranuloma venereum in North America: case reports and an update for Gastroenterologists. Clin Gastroenterol Hepatol. 2006;4: 469–73.
5. Williams D, Churchill D. Ulcerative proctitis in men who have sex with men: an emerging outbreak. BMJ. 2006;332:99–100.