Jornal Português de Gastrenterologia

Ecoendoscopia no Diagnóstico do Insulinoma

Echoendoscopy in the Diagnosis of Insulinoma

Inês Nazaré Marques, Armando Graça, Ana Denise Lopes, José Francisco Júnior, Maria Eugénia Alves

RESUMO | O insulinoma é o tumor endócrino do pâncreas mais comum e é benigno na maioria dos casos. A ecoendoscopia é, actualmente, o método mais sensível na sua localização pré-operatória.
Descreve-se o caso de uma doente de 78 anos com sintomas sugestivos de hipoglicémia paroxística. A suspeita de insulinoma baseou-se nos achados clínicos e laboratoriais, nomeadamente a prova de jejum positiva. O diagnóstico foi obtido através da realização de uma ecoendoscopia que revelou uma massa hipoecogénica no corpo do pâncreas. Através desta técnica, foi possível a recolha de material para exame histológico, confirmando-se a natureza neuroendócrina do tumor.
Uma elevada suspeição clínica, a utilização da ecoendoscopia pré-operatoriamente e a abordagem cirúrgica experiente constituem a chave para o sucesso terapêutico do insulinoma. GE - J Port Gastrenterol 2011;18:191-195

PALAVRAS-CHAVE: Insulinoma, hipoglicémia, ecoendoscopia, tumores neuroendócrinos

ABSTRACT | Insulinoma represents the most frequently found endocrine tumor of the pancreas and usually is benign. Endoscopic ultrasound (EUS) is a highly reliable procedure to localize insulinomas preoperatively. We report a case of a 78 year old woman *who* presented with paroxysmal hypoglycemia. An insulinoma was suspected on the basis of clinical symptoms of hypoglycemia and abnormal laboratory test results, including the positive 72h fast.
EUS detected a hypoechoic mass in the body of the pancreas. A cytological specimen was obtained by EUS guided fine needle aspiration which confirmed a neuroendocrine nature of the tumor.
Accurate clinical diagnosis, preoperative localization with EUS and diligent surgical exploration by experienced surgeons are the key to a successful outcome in patients with insulinoma.GE - J Port Gastrenterol 2011;18:191-195

KEYWORDS: Insulinoma, hypoglicemia, echoendoscopy, neuroendocrine tumors

INTRODUÇÃO

A hipoglicémia é uma emergência médica comum; no seu diagnóstico, a demonstração da tríade de *Whipple* (hipoglicémia, presença de sintomas e reversão dos mesmos com glicose hipertónica endovenosa) revela-se fundamental.

Os sintomas da hipoglicémia relacionam-se com dois mecanismos essenciais: a activação do sistema simpático (sudorese, palpitações, ansiedade, tremor) e, com a manutenção dos níveis baixos de glicémia, a neuroglicopénia, que se manifesta com confusão mental, dificuldade na concentração, irritabilidade, alucinações e, eventualmente, o coma e a morte.

Na suspeita de hipoglicémia, o primeiro passo consiste a sua comprovação, o que nem sempre é fácil. A observação do início dos sintomas durante o jejum, com avaliação simultânea da insulina, do péptido C, anticorpos anti-insulina e doseamento de fármacos, como as sulfonilureias, pode identificar com algum grau de certeza causas simuladas de hipoglicémia. Se a administração de insulina ou a ingestão de sulfonilureias forem excluídas, o hiperinsulinismo endógeno de causa tumoral deve ser considerado[1].

O insulinoma, apesar de raro e com uma incidência anual de 4 casos por um milhão de indivíduos por ano[2], é o tumor endócrino do pâncreas mais comum. É benigno na maioria dos casos (85 - 99%), solitário (93 - 98%) e tem dimensões inferiores a 25 mm[3]. Quando maligno (5 - 12% dos casos[4]), o seu diâmetro é normalmente superior a 30 mm e cerca de um terço apresenta metástases na altura do diagnóstico[3].

Serviço de Gastrenterologia II do Hospital Pulido Valente (CHLN); **Correspondência**: Inês Nazaré Marques; Serviço de Gastrenterologia II, Hospital Pulido Valente (CHLN); Alameda das Linhas de Torres, 117; 1769-1 Lisboa – Portugal; **Telemóvel**: +351 964 158 614; **Fax**: +351 217 548 215; **E-mail**: inmarques@netcabo.pt; **Recebido para publicação:** 03/11/2009 e **Aceite para publicação:** 05/07/2010.

Na ausência do insulinoma, a hipoglicémia pode ainda ocorrer em doentes com tumores mesenquimatosos, como os fibrossarcomas, mesoteliomas e leiomiossarcomas. Raramente, tumores como o carcinoma hepatocelular, o adenocarcinoma gástrico e o adenocarcinoma do pulmão poderão produzir hipoglicémia. O mecanismo da hipoglicémia nestes casos deve-se à secreção do factor de crescimento *insulina-like* II (IGF II) que activa os receptores da insulina[1].

Na suspeita clínica de insulinoma, o seu diagnóstico imagiológico é fundamental, já que dele depende a abordagem cirúrgica. No entanto, o diagnóstico pré-operatório deste tumor continua a ser um desafio[5]. A principal dificuldade na localização imagiológica do insulinoma deve-se à estrutura anatómica do pâncreas e às pequenas dimensões do tumor aquando da sua apresentação clínica[3].

Inúmeros estudos foram já publicados referenciando diversas técnicas úteis no diagnóstico do insulinoma. Actualmente, considera-se que a tomografia computorizada (TC) com multidetectores utilizando o contraste endovenoso em combinação com a ecoendoscopia é o método mais sensível na identificação pré-operatória (sensibilidade de 100%)[5]. No entanto, outros meios de diagnóstico estão ainda em estudo, como a ecografia com contraste[3] ou a cintigrafia marcada com o Péptido 1 *Glucagon-like*[6], até agora com resultados promissores.

A grande maioria destes tumores são de pequenas dimensões, localizados no pâncreas e solitários, sendo a enucleação por via laparoscópica o tratamento de escolha, já que se associa a menor tempo de hospitalização e menor morbilidade[2]. Como referido anteriormente, a localização pré-operatória com a ecoendoscopia tem uma elevada sensibilidade diagnóstica (> 92%)[1,7,8]. Para além da identificação e localização do insulinoma, a ecoendoscopia permite caracterizar as relações do tumor com os principais vasos peri-pancreáticos e com o ducto pancreático principal[8]. Através desta técnica endoscópica é ainda possível a obtenção de material para exame citológico e várias modalidades terapêuticas como a ablação de tumores neuroendócrinos como o insulinoma através da injecção de etanol por via transgástrica[9] em doentes não candidatos a cirurgia.

Por fim, no caso de falência diagnóstica, está indicada a exploração cirúrgica manual do pâncreas com o auxílio da ecografia intra-operatória e, se até aqui não foi possível a localização do tumor, deverá proceder-se à ressecção de cerca de dois terços do tecido pancreático (cabeça e cauda)[10].

O caso que descrevemos ilustra a dificuldade no diagnóstico do insulinoma. A clínica e a avaliação laboratorial não deixavam dúvidas, mas apenas a ecoendoscopia permitiu a identificação do tumor.

CASO CLÍNICO

Descrevemos o caso de uma doente, de 78 anos de idade, negróide. Natural e residente em Angola, doméstica de profissão e com antecedentes pessoais de hipertensão arterial e cardiopatia isquémica. Recorreu ao Serviço de Urgência por um episódio súbito de astenia, tremores e sudorese, seguido de síncope. Referia ainda, episódios intermitentes de tonturas, sudorese e tremores nos 3 meses precedentes. No Serviço de Urgência, foi identificada uma glicemia capilar de 25 mg/dl e foi excluída patologia cardio-respiratória. Os sintomas tiveram resolução imediata após a administração de glicose hipertónica endovenosa. A doente não apresentava alterações ao exame objectivo, e laboratorialmente salientava-se apenas a hipoglicémia referida. Foi internada para vigilância e esclarecimento da hipoglicémia.

Durante o internamento, apresentou diariamente glicémias inferiores a 40 mg/dl, sobretudo em jejum. A prova de jejum revelou níveis aumentados de insulina e do péptido C perante hipoglicémia de 35 mg/dl, indicando hiperinsulinismo endógeno. A doente não tinha história de diabetes *mellitus* nem de consumo de insulina ou de antidiabéticos orais. O exame físico e laboratorial excluiu outras causas de hipoglicémia, como insuficiência cortico-suprarenal, doença hepática crónica e neoplasia neuroendócrina múltipla tipo 1 (MEN 1).

Procedeu-se à avaliação imagiológica com a TC com contraste e RM abdominal, que não demonstraram alterações. A cintigrafia com octreótido marcado também não revelou zonas anómalas de hiperfixação. Por fim, foi realizada uma ecoendoscopia que identificou no corpo do pâncreas um nódulo hipoecogénico bem delimitado, com 18 mm (Fig. 1) sem sinais de invasão dos vasos esplénicos ou do tronco celíaco. Efectuou-se punção transgástrica (Fig. 2), tendo-se obtido material para estudo citopatológico. O diagnóstico anatomo-patológico foi compatível com tumor neuroendócrino no pâncreas.

Após o diagnóstico e localização imagiológica, a doente foi submetida a ressecção pancreática por laparotomia (Fig. 3). O pós-operatório decorreu sem complicações e a doente teve alta ao fim de sete dias, clinicamente estável e com remissão completa do quadro clínico que motivou o internamento. O exame anatomo-patológico da peça operatória confirmou o diagnóstico de insulinoma. Os gânglios loco-regionais ressecados demonstravam invasão por tecido neoplásico, confirmando-se a natureza maligna do tumor.

DISCUSSÃO

O insulinoma, apesar da sua raridade, corresponde à maior causa de hipoglicémia resultante de hiperinsulinismo endógeno[11]. Apenas em menos de 10% dos casos se comprova a sua natureza maligna pela demonstração de metástases ganglionares ou hepáticas.

Desde 1927, altura em que *Wilder* estabeleceu pela primeira vez a associação entre hiperinsulinismo endógeno e tumor funcional de células dos ilhéus pancreáticos[11], o diagnóstico e localização pré-operatória deste tumor constitui um desafio, apesar do desenvolvimento e da emergência de novas técnicas de imagiologia cada vez mais sofisticadas e com maior sensibilidade.

A hipoglicémia provocada pelo insulinoma não é eficazmente controlada com o tratamento médico (diazóxido, so-

matostatina), sendo a cirurgia o único tratamento potencialmente curativo[12].

O caso clínico descrito é representativo da dificuldade do diagnóstico imagiológico do insulinoma. Apresentou-se o caso de uma doente sem co-morbilidades importantes a quem foram verificadas hipoglicémias graves associadas a sintomas de neuroglicopénia e estimulação do sistema nervoso simpático que revertiam com a glicose hipertónica. Após excluídas todas as causas mais comuns de hipoglicémia, nomeadamente o consumo de sulfonilureias ou insulina exógena, procedeu-se à demonstração de hiperinsulinismo endógeno através da prova de jejum.

Os exames de imagem inicialmente realizados, como a TC com contraste dirigida ao estudo do pâncreas e a RM com gadolínio não foram eficazes na demonstração do tumor. Tanto a TC como a RM, mesmo quando efectuadas nas melhores condições técnicas, têm pouca sensibilidade no diagnóstico do insulinoma (44% e 57%[11], respectivamente), não sendo, por isso, recomendadas como abordagem inicial no diagnóstico imagiológico deste tumor. No entanto, as orientações para a abordagem dos tumores neuroendócrinos do tubo digestivo[13] recomendam a utilização de várias técnicas de imagem de uma forma complementar, ou seja, tanto a TC como a RM têm interesse no estadiamento, nomeadamente no diagnóstico de metastização hepática e, por isso, devem ser realizadas.

A cintigrafia marcada com o octreótido (*Octreoscan*) também não permitiu a identificação do tumor no caso clínico descrito. O *Octreoscan* tem utilidade no diagnóstico e estadiamento de tumores neuroendócrinos à excepção do insulinoma que em menos de 50% dos casos possui receptores sstr2[11,13]. Esta técnica de imagem não é actualmente recomendada nem no diagnóstico inicial, nem no estadiamento do insulinoma, apesar de a sua sensibilidade aumentar com a presença de metástases.

A ecoendoscopia, técnica pela primeira vez utilizada no princípio dos anos 80 e ainda em desenvolvimento, tanto como método de diagnóstico como de tratamento de inúmeras patologias, é considerada uma das técnicas mais sensíveis no diagnóstico dos tumores neuroendócrinos pancreáticos (sensibilidade superior a 88%[13] e especificidade de 95%[14]). No caso clínico descrito, foi a ecoendoscopia que permitiu a localização do insulinoma e o planeamento da estratégia cirúrgica. Permitiu ainda a recolha de material para estudo imunocitoquímico (através da punção aspirativa transgástrica) que confirmou a natureza neuroendócrina do tumor visualizado. Apesar da palpação bimanual do pâncreas com ecografia intra-operatória ser o procedimento mais sensível no diagnóstico do insulinoma, associa-se a desvantagens como o prolongamento do acto cirúrgico e risco de ruptura dos vasos peri-pancreáticos[10]. A identificação pré-operatória do tumor previne a ocorrência deste tipo de complicações e a selecção da melhor abordagem cirúrgica, diminuindo assim as co-morbilidades associadas à ressecção pancreática.

Como referido anteriormente, o único tratamento eficaz do insulinoma é a sua remoção cirúrgica, mesmo se existe doença metastática, pois os sintomas são dificilmente controlados com o tratamento médico[11,12]. A enucleação é a opção cirúrgica preferível, associando-se a menor morbilidade e menor tempo de recuperação. As vantagens da enucleação são ainda potenciadas se o procedimento for realizado por via laparoscópica[2].

A abordagem cirúrgica do insulinoma no caso clínico descrito foi a ressecção pancreática total, pois a ecografia intra-operatória realizada demonstrava um tumor sólido localizado no corpo do pâncreas e que invadia o ducto pancreático principal. A estratégia cirúrgica passou ainda pela remoção de gânglios peri-pancreáticos, sendo que um deles demonstrava

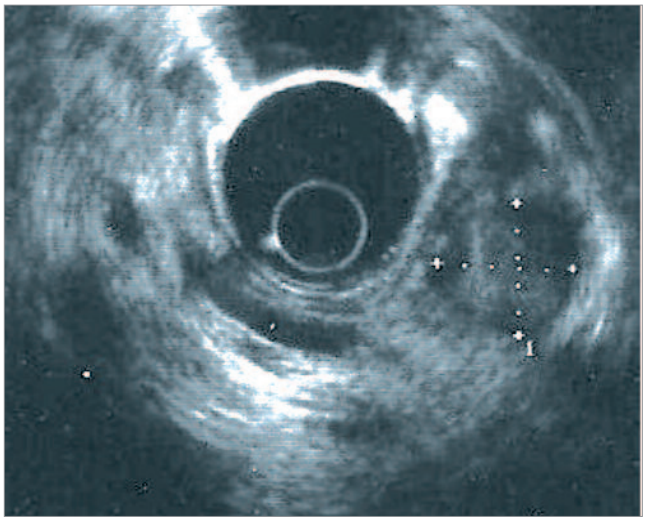

Fig. 1. – Ecoendoscopia. Imagem sólida, adjacente ao corpo do pâncreas, hipoecogénica com cerca de 18 mm de maior diâmetro.

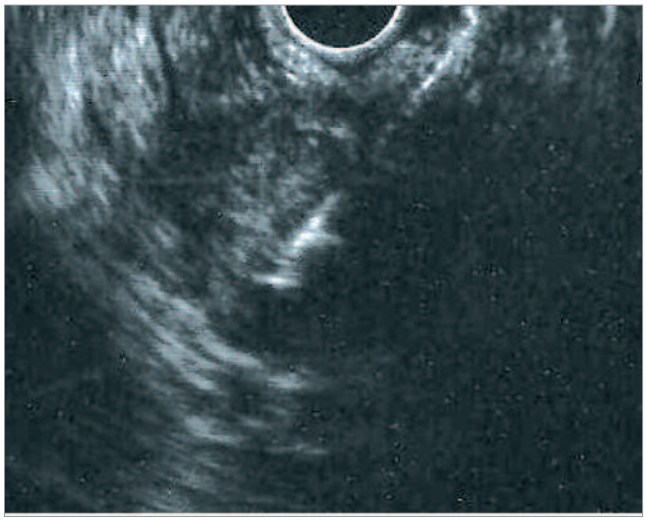

Fig. 2. Punção aspirativa com agulha fina guiada por ecoendoscopia.

invasão por células de insulinoma, o que permitiu concluir a natureza maligna do tumor. Apesar de se tratar de um insulinoma maligno, a doença metastática confinada aos gânglios loco-regionais tem um curso clínico indolente e associa-se a sobrevida prolongada[4,15]. O seguimento pós-operatório deve basear-se numa reavaliação clínica, laboratorial e imagiológica num intervalo não superior a seis meses durante os três primeiros anos[14].

Perante evidência de recorrência da doença, a opção cirúrgica continua a prevalecer em relação ao tratamento médico. O transplante hepático encontra-se em fase experimental no tratamento dos tumores neuroendócrinos com metástases hepáticas, até agora com resultados promissores e com significativo aumento da sobrevida[14].

CONCLUSÃO

O insulinoma é o tumor neuroendócrino do pâncreas mais comum. O seu tratamento eficaz é apenas conseguido com a sua remoção cirúrgica, sendo para isso importante a sua localização pré-operatória. Factores como a anatomia pancreática e as pequenas dimensões do tumor aquando da sua apresentação clínica tornam difícil a localização imagiológica pré-operatória. A sensibilidade das várias técnicas de diagnóstico utilizadas tem sido muito variável e discutível, dependendo dos centros de referência. Diversos autores são unânimes em afirmar a superioridade da ecoendoscopia. Esta técnica, ainda em desenvolvimento no nosso país, apresenta elevada sensibilidade e especificidade na localização pré-operatória dos tumores neuroendócrinos do tubo digestivo. Através da ecoendoscopia é possível a recolha de material para exame citológico, permitindo concluir a natureza do tumor antes de se proceder a uma abordagem terapêutica mais invasiva. Permite ainda a realização de intervenções com índole terapêutica, como a ablação de tumores neuroendócrinos através da injecção de etanol por via transgástrica em doentes com contra-indicação à intervenção cirúrgica.

Fig. 3. Peça de pancreatectomia. Observa-se no centro do corpo do pâncreas o insulinoma com cor violácea característica.

Com a emergência da ecoendoscopia no diagnóstico dos tumores neuroendócrinos do pâncreas, técnicas invasivas inicialmente utilizadas, como a arteriografia selectiva do tronco celíaco e o cateterismo venoso portal trans-hepático, deixam de ter importância na marcha diagnóstica.

Assim, perante a suspeita clínica e bioquímica de insulinoma, deve proceder-se à realização de ecoendoscopia, sendo esta a técnica considerada *gold standard* no diagnóstico imagiológico dos tumores neuroendócrinos pancreáticos. O estudo deve complementar-se com TC ou RM de forma a visualizar outros órgãos não caracterizáveis pela ecoendoscopia, como o parênquima hepático. O tratamento mais eficaz do insulinoma é a sua remoção cirúrgica, sendo preferível a enucleação laparoscópica. O prognóstico é variável, consoante a natureza benigna ou maligna do tumor; no entanto, a doença metastática confinada aos gânglios tem um curso clínico indolente associando-se, de uma maneira geral, a bom prognóstico.

AGRADECIMENTOS

Ao Dr. Rui Esteves e à Dra. Patrícia Lages do Serviço de Cirurgia 1 do Hospital de Santa Maria pela colaboração no seguimento do caso e pelo fornecimento de material para a elaboração deste artigo.

REFERÊNCIAS

1. LeRoith D. Tumor induced hypoglycemia. N Engl J Med 1999;4:757-758.
2. Jaroszewski DE, Schlinkert RT, Thompson GB, *et al*. Laparoscopic localization and ressection of insulinomas. Arch Surg 2004;139:270-274.
3. D'Onofrio M, Mansueto G, Vasori S, *et al*. Contrast-enhanced ultrasonographic detection of small pancreatic Insulinoma. J Ultrasound Med 2003;22:413-417.
4. Hirshberg B, Chocran C, Skarulis M, *et al*. Malignant insulinoma-spectrum of unusual clinical features. Cancer 2005;104:264-272.
5. Gouya H, Vignaux O, Augui J, *et al*. CT, Endoscopic sonography, and a combined protocol for preoperative evaluation of pancreatic insulinomas. Am J Roentegnol 2003;181:987-992.
6. Wild D, Christ E, Reubi J. Glucagon-like peptide 1 – receptor scans to localize occult insulinomas. N Engl J Med 2008;359:766-768.
7. Shahid HS, Viktor EE. Application of endoscopic ultrasonography. Medscape General Medicine 2001;3.
8. Verna EC, Dhar V. Endoscopic Ultrasound-Guided Fine Needle Injection for Cancer Therapy: The Evolving Role of Therapeutic Endoscopic Ultrasound. Therap Adv Gastroenterolo 2008;1:103-109.
9. Jürgensen C, Schuppan D, Neser F, *et al*. EUS-Guided Alcohol Ablation of an Insulinoma, Gastrointest Endosc 2006;63:1059-1062.

10. Aragüés JM, Jorge Z, Pinho B, *et al*. A ecografia endoscópica na localização de tumores endócrinos pancreáticos – insulinoma. endocrinologia metabolismo e nutrição 1993;2.
11. Ali ZA, Radebold K. Insulinoma. Medscape 2006;7:226-229.
12. Hiramoto JS, Feldstein VA, LaBerge JM. Norton JA. Intraoperative ultrasound and preoperative pocalization petects all occult Insulinomas. Arch Surg 2001;136:1020-1026.
13. Ramage JK, Davies AH, Ardill J, *et al*. Guidelines for the management of gastroenteropancreatic neuroendocrine (Including carcinoid) Tumors. Gut 2005;54:1-16.
14. Goldfinger SE. Localization of pancreatic endocrine tumors (Islet Cell Tumors). UpToDate 2008.
15. Tuan-Huy T, Ram D, Amelita B. Metastatic insulinoma: case report and review of the literature. South Med J 2004;97.