Persistência da artéria ciática

Persistence of sciatic artery

Ana Raquel Afonso, Ana Gonçalves, António Gonzalez, Gil Marques, Inês Pinheiro, Maria José Ferreira, Nádia Duarte, Pedro Barroso

Serviço de Angiologia e Cirurgia Vascular
Hospital Garcia de Orta

Doente de 58 anos de idade, raça negra, com AP de HTA, observado em consulta por historia de claudicação intermitente à direita. Ao exame objetivo, com ausência de pulsos à direita. Realizou Angio-TC que revelou persistência da artéria ciática esquerda e doença femoro-popliteia direita com reabitação popliteia SG.

A artéria ciática é uma artéria embrionária que regride por volta da 8ªsemana. Se o sistema ilio-femoral não se desenvolve, a artéria ciática pode persistir passando a constituir o principal suprimento arterial do membro inferior. Esta anomalia tem uma incidência de 0,05% e em cerca de 50% dos casos é bilateral. É mais prevalente no sexo masculino com idade média de apresentação de 49 anos.

Neste caso, a anomalia é completa, visualizando-se a artéria ciática desde a sua origem na Artéria Ilíaca Interna até comunicar com a Artéria Popliteia, seguindo o seu percurso, junto ao nervo ciático, posterior ao músculo grande adutor. A Artéria Femoral Superficial hipoplásica tem uma diminuição calibre progressiva e termina distalmente numa bifurcação (acima do canal Hunter).

Devido à sua localização superficial na região glútea, pode sofrer traumatismos repetidos (acto de sentar), originando alterações ateroscleróticas precoces e dilatações aneurismáticas com trombose ou embolização distal. Também pode ocorrer compressão do nervo ciático manifestado por dor, parestesias e alterações motoras.

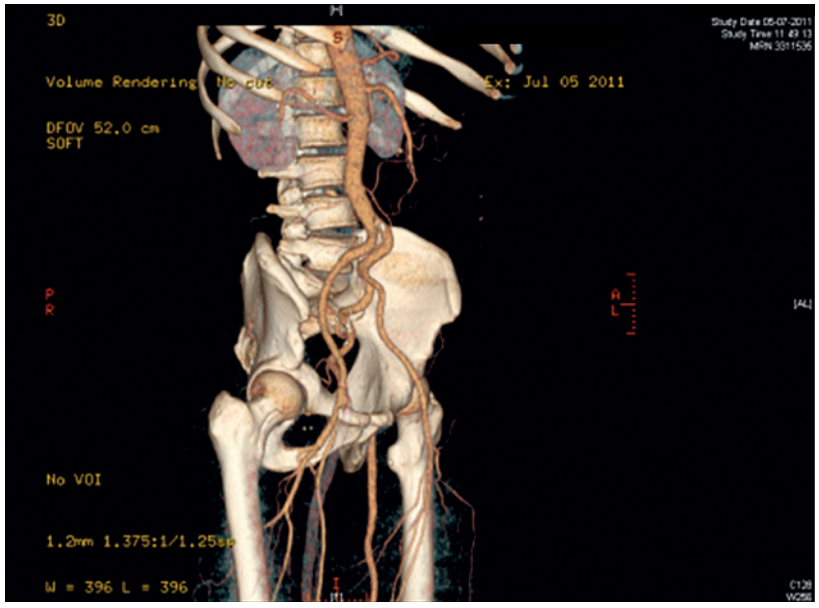
3D
Volume Rendering No cut
Ex: Jul 05 2011
DFOV 52.0 cm
SOFT
No VOI
1.2mm 1.375:1/1.25sp
W = 396 L = 396

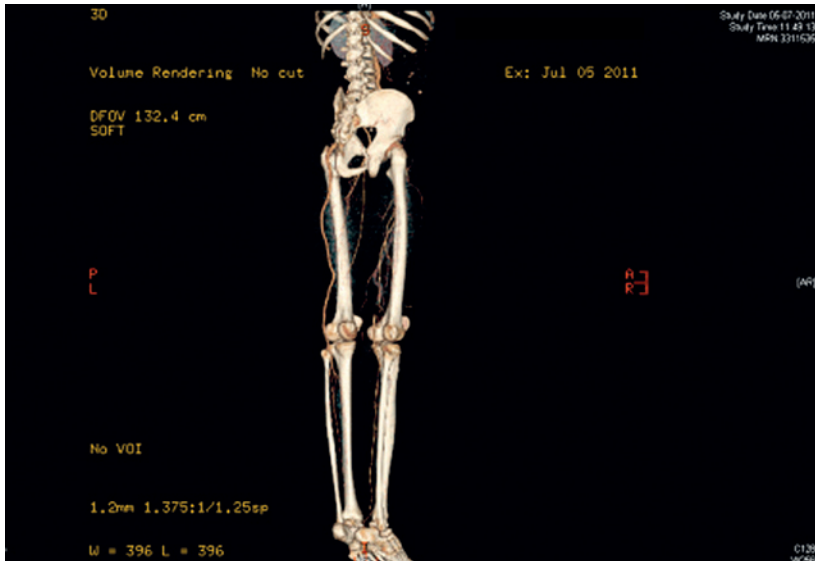
3D
Volume Rendering No cut
Ex: Jul 05 2011
DFOV 132.4 cm
SOFT
No VOI
1.2mm 1.375:1/1.25sp
W = 396 L = 396


HOSP. GARCIA DE ORTA
M 58 3311535
DoB: Apr 18 1953
Ex: Jul 05 2011
250/33