

Tratamento de pseudoaneurismas femorais com tumescência: uma revisão sistemática da literatura

Adriana Figueiredo ^a, Frederico Bastos Gonçalves ^{a,b}, Nelson Camacho ^a, Joana Cardoso ^a, Tiago Ribeiro ^a, Helena Fidalgo ^a, Maria Emília Ferreira^a

^aServiço de Angiologia e Cirurgia Vascular, Hospital de Santa Marta, Centro Hospitalar Universitário de Lisboa Central; Lisboa, Portugal; ^bNOVA Medical School|Faculdade de Ciências Médicas, NMS|FCM, Universidade Nova de Lisboa; Lisboa, Portugal.

Submitted: July 29, 2021; Reviewed: February 17, 2022; Accepted: October 21, 2022

Presented at: 20th Annual Meeting of the Portuguese Society for Angiology and Vascular Surgery (SPACV)

ABSTRACT

INTRODUÇÃO: Com o crescente uso das técnicas endovasculares, seja para fins diagnósticos ou terapêuticos, o pseudoaneurisma iatrogénico da artéria femoral é uma complicação cada vez mais frequente. A par deste aumento de incidência foram surgindo alternativas à cirurgia convencional para o seu tratamento, nomeadamente soluções percutâneas e endovasculares. Em 2003 foi descrito pela primeira vez um novo método minimamente invasivo, rápido e de baixo custo: a oclusão percutânea com tumescência através da injeção peri-aneurismática eco-guiada de soro fisiológico.

OBJETIVO: Este trabalho tem como principal objetivo analisar a literatura existente e comparar os protocolos utilizados pelos diferentes autores que descreveram este método, a fim de avaliar a sua eficácia, segurança e os *outcomes* a curto e longo-prazo, bem como a possível utilização deste procedimento nos serviços de Angiologia e Cirurgia Vascular.

MÉTODOS: A revisão foi conduzida segundo a metodologia PRISMA. Foi realizada uma pesquisa nas bases de dados PubMed/MEDLINE e ClinicalKey de forma a identificar todas as publicações focadas no tratamento de pseudoaneurismas femorais iatrogénicos com tumescência. Não foram aplicadas quaisquer restrições de busca. Apenas foram consideradas publicações originais em revistas científicas com revisão por pares.

RESULTADOS: Foram incluídos cinco trabalhos originais. Três consistem em séries de casos com a descrição do protocolo utilizado, as características dos pseudoaneurismas e resultados. Apenas um trabalho comparou a tumescência com outra técnica - a compressão eco-guiada. Um outro consistiu num estudo coorte em que foram analisadas diferentes características dos pseudoaneurismas por forma a perceber a sua relação com a taxa de sucesso e insucesso. Todos os trabalhos mostraram uma alta taxa de sucesso imediato e às 24h pós-procedimento (entre 87,5% e 100%), à exceção de um trabalho que diferiu de todos os outros, uma vez que não foi utilizada anestesia local peri-procedimento. Neste trabalho verificou-se uma taxa de sucesso de apenas 43% às 24h, apesar de uma taxa de sucesso de 100% imediatamente após o tratamento.

CONCLUSÃO: Comparando a injeção de solução salina peri-aneurismática com as outras opções, este método apresenta vantagens: é uma alternativa simples, rápida e barata que pode ser realizada à cabeceira do doente, e está associada a alta taxa de sucesso, baixa taxa de recorrência e de complicações, segundo a literatura analisada. No entanto, são necessários estudos de maior dimensão, idealmente randomizados, para comprovar o custo-benefício e custo-eficácia em relação aos outros métodos, principalmente em relação à injeção de trombina, que é o procedimento atualmente aceite como *gold standard* no tratamento dos pseudoaneurismas femorais.

Palavras-chave: Pseudoaneurisma iatrogénico; Pseudoaneurisma femoral; injeção salina per-aneurismática; tumescência.



INTRODUÇÃO

Com o crescente uso das técnicas endovasculares, seja para fins diagnósticos ou terapêuticos, os pseudoaneurismas iatrogênicos são complicações cada vez mais frequentes, especialmente os pseudoaneurismas da artéria femoral uma vez que é o local de acesso arterial mais comumente utilizado dado o calibre, a localização superficial e possibilitar a cateterização rápida e direta dos vasos supra e infra inguinais.^(1,2) No entanto, a incidência reportada do pseudoaneurisma iatrogênico da artéria femoral varia drasticamente na literatura, desde <0.2% até 6% e 9%, com uma provável relação com o tipo de procedimento ao existir uma maior incidência nos procedimentos terapêuticos face aos diagnósticos (8% vs. 0.2%).⁽³⁻⁵⁾

Dado o aumento de incidência do pseudoaneurisma femoral iatrogênico, foram também surgindo diferentes métodos para o seu tratamento. Aqueles com critérios para intervenção eram classicamente tratados com cirurgia convencional, que hoje está reservada para os casos mais complexos, como falso aneurisma de grandes dimensões, rápida expansão, infecção associada ou no caso de falência de outros métodos menos invasivos de tratamento.⁽¹⁾ A injeção eco-guiada de trombina é hoje o tratamento de escolha, ultrapassando a compressão eco-guiada em termos de taxa de sucesso e rapidez, além de estar associada a menor taxa de recorrência e baixo risco de complicações.^(1,3) Técnicas endovasculares, como embolização com *coils* ou inserção de stents revestidos, são também opções para o tratamento desta entidade embora devam ser encaradas apenas como alternativa à cirurgia, dado o custo e limitações associadas.^(1,3,7) A atitude expectante é uma opção para os pseudoaneurismas mais pequenos (*i.e.* com <2cm) e estáveis, necessitando de tratamento apenas se se mantiverem permeáveis ao final de um mês.^(2,8)

Em 2003 foi descrito pela primeira vez um novo método minimamente invasivo, rápido e de baixo custo para o tratamento dos pseudoaneurismas femorais: a oclusão percutânea com tumescência através da injeção peri-aneurismática eco-guiada de soro fisiológico.⁽⁴⁾ A presente revisão tem como principal objetivo analisar a literatura existente e comparar os protocolos utilizados pelos diferentes autores que descreveram este método, a fim de avaliar a sua eficácia, segurança e os *outcomes* a curto e longo-prazo, bem como avaliar a possível aplicação deste procedimento nos serviços de Angiologia e Cirurgia Vascular.

MÉTODOS

A revisão foi orientada e relatada de acordo com as diretrizes 'Preferred Reporting Items for Systematic Reviews and Meta-Analyses (PRISMA). Foi realizada uma pesquisa nas bases de dados PubMed/MEDLINE e ClinicalKey de forma a identificar todas as publicações sobre o tratamento de pseudoaneurismas femorais iatrogênicos com tumescência. As palavras-chave utilizadas para a pesquisa incluíram os termos "femoral pseudoaneurysm", "femoral false aneurysm", "pseudoaneurysm/false aneurysm treatment", "saline injection", "tumescient" e "occlusion". A função similar articles foi usada para estender a pesquisa.

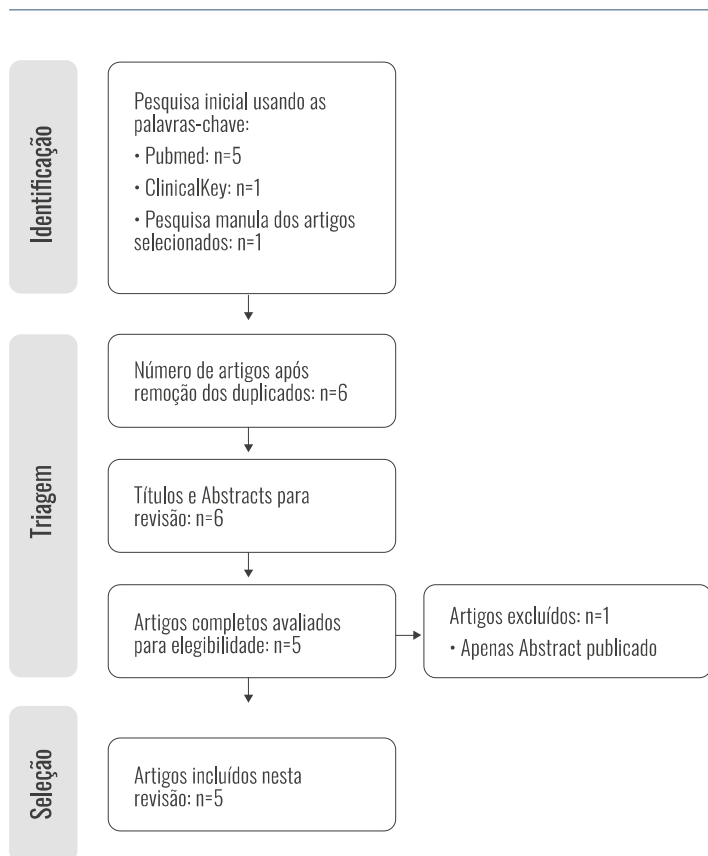
Adicionalmente, foi realizada uma pesquisa manual das referências dos artigos selecionados, para identificação de alguma possível publicação adicional. Todos os artigos encontrados foram analisados independentemente do ano de publicação, origem e nenhuma restrição de idioma foi aplicada. Apenas foram incluídos artigos referentes a pseudoaneurismas resultantes de procedimentos endovasculares (diagnósticos ou terapêuticos), excluindo assim publicações referentes a pseudoaneurismas com outras etiologias. Apenas foram consideradas publicações originais em revistas científicas com revisão por pares. Dois revisores (AF, FG) realizaram as pesquisas de literatura pré-especificadas e avaliaram a elegibilidade dos estudos para inclusão de forma independente. Um autor extraiu os dados dos estudos selecionados sendo cruzados por um segundo autor da revisão sendo os dados selecionados inseridos num formulário. Foram recolhidas informações relativas ao tipo de estudo e tamanho da amostra, as características dos pseudoaneurismas e informações relativas à técnica utilizada, incluindo detalhes referentes ao tipo de anestesia (se utilizado), se o protocolo incluiu compressão no final ou se houve interrupção da hipocoagulação e/ou antiagregação peri-procedimento, além da duração e volume médio de solução salina instilada. Os *endpoints* recolhidos e analisados incluíram a taxa de sucesso e taxa de complicações imediatas e ao longo dos períodos de *follow-up*.

RESULTADOS

Na pesquisa inicial usando as bases de dados PubMed/MEDLINE e ClinicalKey, foram encontrados um total de sete estudos. Um dos trabalhos foi identificado durante a pesquisa manual das referências dos artigos selecionados, sendo, no entanto, excluído uma vez que apenas foi publicado o seu *Abstract*. Após remoção dos duplicados e revisão dos títulos, resumos e artigos completos, cinco estudos que descrevem o protocolo e resultados obtidos por diferentes autores e serviços que testaram a injeção peri-aneurismática de solução salina para oclusão de pseudoaneurismas femorais foram incluídos.

A primeira demonstração e descrição da técnica foi publicada em 2003 por Gehling et al.⁽⁴⁾ com uma série de seis casos, todos previamente submetidos a uma tentativa sem sucesso de compressão eco-guiada. Após anestesia local com lidocaína a 1% e identificação das estruturas (pseudoaneurisma, colo, e artéria femoral), procedeu-se à injeção peri-aneurismática de soro fisiológico sob controlo ecográfico. O tamanho médio dos pseudoaneurismas e do colo eram de 2.3±0.8 cm x 1.5±0.8 cm e 9±3 mm, respetivamente. O volume médio utilizado para oclusão do colo e conseqüente trombose da cavidade foi de 52±33 mL. Em nenhum dos doentes foram interrompidos os antiagregantes e/ou anticoagulantes. A taxa de sucesso imediato, após 24h e 30 dias de *follow-up* foi de 100%. Um doente (n = 1, 17%) desenvolveu bradicardia sinusal assintomática e auto-limitada durante o procedimento, sem necessidade de cuidados diferenciados. Sem outras complicações descritas após 24h ou 30 dias. Todo o procedimento demorou, em média, 29±20 minutos (5 - 60 minutos).

Figura 1. Processo de seleção nesta revisão



Em 2008, Finkelstein et al.⁽⁵⁾ publica os resultados obtidos após aplicar o método da tumescência em 64 doentes com pseudoaneurismas com 2.3 ± 0.8 cm x 1.5 ± 0.8 cm de tamanho médio e 9 ± 3 mm de comprimento médio do colo. A reavaliação ecográfica realizada 24h após procedimento confirma que 59 (92.2%) dos doentes tratados obtiveram oclusão do pseudoaneurisma. De entre os casos de insucesso ($n = 5$, 7.8%), foi detetado fluxo persistente imediatamente após o procedimento em quatro doentes; no restante apenas às 24h. Em todos os doentes foi utilizada anestesia local com lidocaína a 1% e em nenhum foi interrompida a medicação anticoagulante e/ou antiagregante. antes ou depois do procedimento. Foi utilizado um volume médio de 52 ± 33 mL, com compressão manual durante 5 minutos no final. A instilação decorreu sob controlo ecográfico. Três doentes ($n = 3$, 5%) desenvolveram bradicardia sinusal assintomática e auto-limitada durante o procedimento, sem outras complicações 24h após. A duração média do procedimento foi de 35 ± 20 minutos (15 - 65 minutos).

Périard et al.⁽²⁾, em 2012, descreve os resultados do procedimento aplicado apenas em pseudoaneurismas sintomáticos, independentemente do tamanho, que incluiu doentes hemodinamicamente instáveis, com hemorragia ativa e/ou hematoma associado, ou compressão do nervo femoral, num total de onze doentes. Quatro apresentavam pseudoaneurismas multiloculados e oito um colo descrito como 'longo'. O maior pseudoaneurisma tinha dimensões de $4 \times 3,5$ cm e o mais pequeno $1,5 \times 1,5$ cm. Foi instilado, sob controlo ecográfico, um volume médio de 47 ± 11 mL de uma solução na proporção 4:1 de soro fisiológico e lidocaína a

1%, seguido de um período de compressão eco-guiada por 6 ± 3 minutos. Em nenhum dos doentes foi interrompida a anticoagulação e/ou antiagregação peri-procedimento. A taxa de sucesso imediato, às 24h e aos 30 dias foi de 100%. Apenas um doente desenvolveu reação vasovagal auto-limitada durante o procedimento. Sem outras complicações ao longo do *follow-up*.

Em 2013, Farouk ElManhdy et al.⁽⁸⁾ publicou um estudo prospetivo e randomizado que comparou duas técnicas: a oclusão de pseudoaneurismas femorais com injeção paraneurismal de soro-fisiológico ($n = 40$) e a compressão eco-guiada ($n = 40$), num total de 80 doentes. Todos os doentes submetidos a oclusão com tumescência foram previamente submetidos a anestesia local com lidocaína a 2%, seguida de instilação eco-guiada de um volume médio de 50 ± 33 mL e compressão manual no final por 5 minutos. O volume médio dos pseudoaneurismas tratados com tumescência foi de $46,20 \pm 15,73$ cm³ e os sujeitos a compressão eco-guiada $44,09 \pm 14,73$ cm³. Ambos os grupos continham falsos aneurismas multiloculados (17,5% vs. 20%), com múltiplos colos (10% vs. 12,5%), e comprimento médio do colo sem diferença significativa ($4,32 \pm 0,63$ cm vs. $4,55 \pm 0,92$). A hipocoagulação e/ou antiagregação foi interrompida em três dos doentes submetidos a tumescência ($n = 3$, 7,5%) e em 5 doentes submetidos a compressão ($n = 5$, 12,5%), sem significado estatístico para o outcome sucesso/insucesso (p -value > 0.05). A duração do procedimento foi significativamente maior com a compressão eco-guiada (58.14 ± 28.45 min vs. 30.33 ± 8.56 min, p -value = 0.045) assim como se verificou uma maior tendência para reações vasovagais (10% vs. 2%, p -value = 0.05). Após a primeira tentativa, a taxa de sucesso foi de 75% ($n = 30$) na compressão eco-guiada vs. 87,5% ($n = 35$) na oclusão com tumescência. Neste subgrupo, cinco doentes necessitaram de uma segunda tentativa, verificando-se uma taxa de sucesso final de 95% ($n = 38$), com pseudoaneurisma persistente em dois doentes que foram corrigidos cirurgicamente. No subgrupo da compressão eco-guiada, três dos dez casos de insucesso mantiveram o resultado após uma terceira tentativa, sendo que dois foram obliterados com sucesso após aplicar o método da tumescência, e o terceiro apenas após reparação cirúrgica (taxa de sucesso final de 92,5%, $n = 37$). Em ambos os grupos não se verificou recidiva dos pseudoaneurismas ou complicações após 24h e aos 7 dias de *follow-up*.

Giurgea et al.⁽⁹⁾ publicou em 2016 um estudo coorte que incluiu 51 doentes. Foram analisadas características anatómicas dos pseudoaneurismas por forma a perceber a sua relação com a taxa de sucesso e insucesso: a dimensão dos pseudoaneurismas, o tamanho e angulação do colo, e velocidade de pico sistólico. O comprimento médio do colo e a sua angulação mostraram-se estatisticamente significativos no *outcome*, com maior comprimento e angulação associados a maior probabilidade de sucesso (p -value = 0.009 e p -value < 0.001, respetivamente). Também se demonstrou uma tendência entre maiores velocidades de fluxo e maior probabilidade de insucesso (p -value = 0.07). Não se verificaram diferenças significativas na dimensão dos pseudoaneurismas entre os grupos de sucesso e insucesso, e em ambos os grupos foram mantidos os anticoagulantes/agregantes. Não foi aplicada anestesia local em nenhum dos

doentes. O volume médio instilado foi de 7 mL sob controlo ecográfico das estruturas, seguida de compressão manual por 5 minutos. Foi observada uma taxa de sucesso imediato

de 100%, mas apenas de 43% (n = 22) às 24h, sendo os restantes doentes tratados com sucesso e sem complicações pela injeção eco-guiada de trombina.

Tabela 1. Tabela resumo com as principais características e *endpoints*

Autores	Gehling et al. ^[4]	Finkelstein et al. ^[5]	Périard et al. ^[7]	Farouk ElManhdy et al. ^[8]	Giurgea et al. ^[9]
Ano e local de publicação	2003, Alemanha	2008, Israel	2012, Suíça	2013, Egipto	2016, Áustria
Tipo de estudo	Série de casos	Série de casos	Série de casos	Prospetivo e randomizado	Coorte
Tamanho da amostra	6	64	11	40+40	51
Tamanho médio (quando aplicável) do PA	2.3±0.8 x 1.5±0.8 cm	2.3±0.8 x 1.5±0.8 cm	Maior: 4x3,5cm Menor: 1,5x1,5cm	46,20±15,73 cm ³	SD
Compressão final	Sim	Sim	Sim	Sim	Não
Anestesia local	52±33 mL	52±33 mL	47±11 mL	50±33 mL	7 mL
Interrupção da anticoagulação/agregação	SD	Sim	Sim	Sim	Sim
Duração média	29±20 min	35±20 min	SD	30.33±8.56min	SD
Volume médio instilado	Não	Não	Não	7,5%	Não
Taxa de sucesso imediato (%)	100%	93.8%	100%	87,5%	100%
Taxa de sucesso após 2ª tentativa (%)	-	-	-	95%	-
Taxa de sucesso (%) às 24h	100%	92.2%	100%	95%	43%
Taxa de complicações (%) Compressão final	17%	5%	9%	2%	SD

SD - sem dados; PA - pseudoaneurisma

DISCUSSÃO

Os pseudoaneurismas são complicações vasculares cada vez mais frequentes numa época em que a medicina de intervenção evolui e mostra um aumento significativo dos seus procedimentos. A par do aumento de incidência dos pseudoaneurismas iatrogénicos, foram surgindo novos métodos para o seu tratamento. O tratamento cirúrgico foi substituído pela compressão eco-guiada que por sua vez foi substituída pela injeção eco-guiada de trombina, sendo atualmente o método de escolha para o tratamento dos pseudoaneurismas femorais.

Comparando a tumescência com as outras opções também minimamente invasivas, este método apresenta algumas vantagens. A compressão eco-guiada, embora um método simples e custo-efetivo, apresenta desvantagens como o longo período de compressão necessário (em média 30 a 44 minutos), que fica limitado pelo desconforto provocado ao doente e ao operador. Está associado a uma taxa de sucesso de 66% a 86%, mas os antiplaquetários e anticoagulantes, além de aumentarem o tempo de compressão, podem reduzir o sucesso da técnica para menos de 40% e aumentar a taxa de recorrência para até 35%.^(3,5,10) O trabalho de Farouk ElManhdy et al.^[8] que compara a tumescência com a compressão

eco-guiada, está de acordo com a literatura ao mostrar um tempo de compressão prolongado (58.14±28.45 minutos) e maior taxa de reações vasovagais, muito provavelmente mediadas pela dor e desconforto associadas à técnica, além de uma taxa de sucesso concordante com o publicado (taxa de sucesso de 75% após primeira tentativa).

A injeção eco-guiada de trombina é atualmente o tratamento de primeira escolha. Vários estudos mostram vantagens neste último método, dada a alta taxa de sucesso (86% a 100%) e menor taxa de recorrência (até 6%) mesmo sob antitrombóticos, além de uma alternativa mais rápida e mais bem tolerada que a compressão eco-guiada.^(5,10) As complicações são raras (1,2%), sendo a mais temida a embolização distal (0,5% dos procedimentos) pelo que, um colo curto e largo, por aumentar a probabilidade de embolização, constitui uma contraindicação relativa para a aplicação de trombina.^(2,10) O principal problema associado a este método é o preço – cerca de 200 euros/unidade.

O objetivo da injeção peri-aneurismática eco-guiada de soro fisiológico consiste em tumescer os tecidos envolventes e desta forma colapsar o colo e, em parte, a cavidade do falso aneurisma, interrompendo os fluxos anterógrado e retrógrado que o sustentam, o que acabará por provocar a

sua trombose. De acordo com a literatura existente e exposta neste trabalho, e comparando a tumescência com as outras opções concorrentes, este método aparece como uma alternativa válida, segura e eficaz para o tratamento desta entidade, apresentando-se ainda como um método de baixo risco, baixo custo e bem tolerada pelo doente. A injeção de solução salina destaca-se ao ser um procedimento simples e rápido, pela alta taxa de sucesso, baixa taxa de recorrência e de complicações associadas segundo a literatura analisada, que pode ser realizada à cabeceira do doente e cujo sucesso não parece ser afetado pela medicação anticoagulante e/ou antiagregante.

Todos os trabalhos mostram uma alta taxa de sucesso imediato e às 24h, exceto um. No estudo de Giurgea *et al.*⁽²⁾ que incluiu 51 doentes, verificou-se uma taxa de oclusão de apenas 43% às 24h, o que pode ser explicado pelo protocolo utilizado: neste trabalho, ao contrário dos restantes, não foi aplicada anestesia local antes ou durante o procedimento, sendo apenas instilado um volume médio de 7mL. Isto pode ser justificado pela mais baixa tolerância do doente para a instilação do volume necessário para a compressão e oclusão duradoura do colo e consequente trombose da cavidade que, pela análise dos restantes trabalhos, se pressupõe ser necessário um volume francamente maior para uma oclusão eficaz. Neste trabalho foi também proposto que o comprimento e angulação do colo podem influenciar o resultado, com maior comprimento e maior angulação associados a maior taxa de sucesso, mesmo com injeção de menor volume de soro fisiológico. No entanto, dada a ausência de seguimento dos casos, permanece desconhecido se estas características são efetivamente importantes a médio e longo-prazo.

Esta revisão apresenta algumas limitações que moderam a extrapolação dos resultados para a prática clínica. Uma das limitações é o baixo número de estudos incluídos, os quais foram na maioria séries de casos com desenho de estudo retrospectivo. Em todos, o método em estudo foi aplicado a uma amostra pequena de doentes – a maior de 64 doentes – além de ter sido aplicado apenas em pseudoaneurismas de pequenas dimensões, pelo que se desconhece o seu sucesso em pseudoaneurismas maiores e complexos. Verificaram-se também pequenas variações nos protocolos utilizados pelos diferentes autores, além não ser possível obter os mesmos dados nos diferentes trabalhos, como a dimensão dos pseudoaneurismas e a mesma ordem de medida, o número de cavidades e dados relativos ao colo, o tempo médio de procedimento ou se existiu compressão no final, o que reduz o número total de casos sob as mesmas condições e compromete a retirada de conclusões.

Todos os trabalhos apresentam a taxa de sucesso às 24h, mas apenas dois trabalhos concluíram *follow-up* aos 30 dias. A ausência de *follow-up* alargado impede conclusões sobre a eficácia da tumescência e taxa de complicações a longo-prazo, aspetos importantes para a validação de um potencial novo método de tratamento.

Assim, uma análise mais completa e incluindo seguimento no médio e longo-prazo, com uma maior amostra e aplicando a técnica em pseudoaneurismas de maior dimensão e complexos é necessária para verificar os resultados. Comparar a oclusão pela tumescência com a

injeção eco-guiada de trombina através de um ensaio clínico randomizado seria importante para uma comparação fiável entre a técnica defendida neste trabalho e o procedimento hoje aceite como *gold standard* para o tratamento dos pseudoaneurismas da artéria femoral.

CONCLUSÃO

À medida que os procedimentos percutâneos aumentam, o cirurgião vascular é cada vez mais confrontado com pseudoaneurismas iatrogénicos da artéria femoral e a necessidade de oferecer o tratamento mais eficaz de acordo com as suas características. Este trabalho reuniu a informação publicada sobre a oclusão percutânea de pseudoaneurismas através da injeção peri-aneurismática de soro fisiológico, que aparece como uma alternativa válida por ser simples, barata, segura e com alta taxa de sucesso associada. No entanto, são necessários estudos em larga escala e randomizados para comprovar o custo-benefício e custo-eficácia em relação aos outros métodos, principalmente em relação à injeção de trombina, já que é o procedimento atualmente aceite como *gold standard* no tratamento dos pseudoaneurismas femorais.

Acknowledgements None

Conflicts of interest None

Funding None

REFERÊNCIAS

1. Ahmad F, Turner SA, Torrie P, Gibson M. Iatrogenic femoral artery pseudoaneurysms—a review of current methods of diagnosis and treatment. *Clin Radiol* 2008;63:1310-6
2. Madia C. Management trends for postcatheterization femoral artery pseudoaneurysms. *JAAPA* 2019, 32:15-8
3. Stone PA, Campbell JE, AbuRahma, AF. Femoral pseudoaneurysms after percutaneous access. *J Vasc Surg* 2014;60:1359-66
4. Gehling G, Ludwig J, Schmidt A, Daniel WG, Werner D. Percutaneous occlusion of femoral artery pseudoaneurysm by para-aneurysmal saline injection. *Catheter Cardiovasc Interv* 2003;58:500-4
5. Finkelstein A, Bazan S, Halkin A, Herz I, George J, Miller HI, Keren G, Banai S. Treatment of post-catheterization femoral artery pseudo-aneurysm with para-aneurysmal saline injection. *Am J Cardiol* 2008;101:1418-22
6. Hill G, Albayati S, Thomson I, Macfarlane J, Dutton S, van Rij, AM. Iatrogenic Pseudoaneurysms: Optimal Management and Treatment Options. *J Vasc Ultrasound* 2007;31:131-5
7. Périard D, Rey Meyer MA, Hayoz D, Cook S. Sealing pseudo-aneurysms of the femoral artery with saline injection: a new technique. *EuroIntervention* 2012;7: 1206-9
8. ElMahdy MF, Kassem HH, Ewis EB, Mahdy S. Comparison between ultrasound-guided compression and para-aneurysmal saline injection in the treatment of postcatheterization femoral artery pseudoaneurysms. *Am J Cardiol* 2014;113:871-6
9. Giurgea GA, Mlekusch I, Hoke M, Carls A, Sabeti-Sandor S, Minar E, Mlekusch W. Percutaneous instillation of physiological saline solution for the treatment of femoral pseudoaneurysms. *Wien Klin Wochenschr* 2016;128:421-5
10. Jacobowitz G, Cayne NS - Lower Extremity Aneurysms. In Sidawy AN, Perler BA - *Rutherford's Vascular Surgery and Endovascular Therapy*. Philadelphia, United States: Elsevier 2018:1080-1082