FENESTRAÇÃO DA LÂMINA DE DISSEÇÃO COM AGULHA *TIPS*, UMA TÉCNICA ADJUVANTE NO TRATAMENTO ENDOVASCULAR DE ANEURISMAS DISSECANTES DA AORTA TORACO-ABDOMINAL

DISSECTION FLAP FENESTRATION WITH TIPS NEEDLE, AN ADJUVANT TECHNIQUE IN ENDOVASCULAR TREATMENT OF TORACOABDOMINAL AORTIC DISSECTING ANEURYSMS

Ricardo Correia[1]*, Joana Catarino[1], Isabel Vieira[1], Rita Bento[1], Rita Garcia[1], Fábio Pais[1], Tiago Ribeiro[1], Joana Cardoso[1], Gonçalo Alves[1], Frederico Bastos Gonçalves[1], Maria Emília Ferreira[1]

1. Serviço de Angiologia e Cirurgia Vascular, Hospital de Santa Marta, Centro Hospitalar Universitário Lisboa Central, Lisboa, Portugal

Recebido em: 31/08/2020
Aceite para publicação em: 02/04/2021

RESUMO

Introdução: Na dissecção crónica complicada de degeneração aneurismática, é frequente existirem fendas espontâneas entre o verdadeiro e o falso lúmen ao nível das artérias viscerais. No entanto, na sua ausência ou difícil identificação, o tratamento com recurso a *f/bEVAR* está limitado. Nesses casos, pode ser necessária a criação de fenestrações para permitir o acesso aos vasos viscerais.

Métodos / Resultados: Apresentam-se 2 casos de procedimentos de fenestração de lâmina de disseção crónica em doentes submetidos num segundo tempo a *f/bEVAR*. Em ambos os doentes, os exames de *follow-up* a 1 ano mostram permeabilidade das endopróteses e ramos viscerais da aorta, redução do saco aneurismático e ausência de sinais de disseção ou *endoleaks*.

Conclusões: Na criação de fenestrações, a rigidez da lâmina de disseção crónica pode requer a utilização de dispositivos grosseiros com risco acrescido de rotura aórtica, como a agulha de *TIPS*. Para prevenir essa complicação, além do meticuloso planeamento pré-operatório por angio-TC, é essencial a correta identificação intra-operatória do verdadeiro e falso lúmen recorrendo a *IVUS* ou a angiografia do duplo lúmen aórtico. Nos casos apresentados, a referida técnica foi eficaz.

Palavras-chave
Disseção crónica; Aneurisma da aorta toraco-abdominal; *Flap* de disseção; Fenestração; Agulha *TIPS* (*transjugular intrahepatic portosystemic shunt*); Endoprótese; Fenestrated/branched endovascular aortic repair (*f/bEVAR*)

ABSTRACT

Introduction: *In chronic aortic dissection complicated with aneurysmal degeneration, there are commonly spontaneous tears between true and false lumen at the level of visceral arteries. However, in its absence or difficult identification, treatment with f/bEVAR is limited. In these, it may be required a fenestration procedure to allow visceral vessels access.*

Methods / Results: *We present two case-reports of patients that underwent dissection flap fenestration procedures followed by f/bEVAR. In both patients, one-year follow-up CT scans show endoprosthesis and visceral branches patency, reduction of aneurysmal sac and absence of dissection or endoleaks.*

*Autor para correspondência.
Correio eletrónico: ricardo160490@gmail.com (R. Correia).

Conclusions: *In fenestration creation, chronic dissection flap rigidity may require coarse devices with increased risk of aortic rupture, as TIPS needle. To prevent this complication, besides meticulous preoperative planning by CT angiography, intraoperative identification of true and false lumen using IVUS or double aortic lumen angiography is required. In presented cases, this technique was effective.*

Keywords
Chronic dissection; Thoracoabdominal aortic aneurysm; Dissection flap; Fenestration; TIPS (transjugular intrahepatic portosystemic shunt) needle; Endoprosthesis; Fenestrated/branched endovascular aortic repair (f/bEVAR)

DOENTE 1

Doente de raça negra, do sexo masculino de 47 anos, com antecedentes de *TEVAR* e *stent* de disseção implantados em 2013 por disseção aórtica aguda tipo B complicada. Foi internado em Novembro de 2018 por disseção crónica tipo B complicada de degeneração aneurismática da aorta toraco-abdominal. A artéria renal esquerda apresentava origem no falso lúmen sem fenestras próximas acessíveis. Por via femoral percutânea, foi submetido a fenestração da lâmina de disseção ao nível da placa visceral com agulha *TIPS* (*transjugular intrahepatic portosystemic shunt*) e dilatação da fenestra com balão de alta pressão. Foram implantadas endopróteses *Zenith alfa* e *Zenith TX2 dissection* e um *stent* de disseção *Zenith* até ao nível da fenestração. O tratamento endovascular foi concluído num segundo tempo com uma endoprótese fenestrada para as artérias renais, mesentérica superior (AMS) e tronco celíaco (Fig.1).

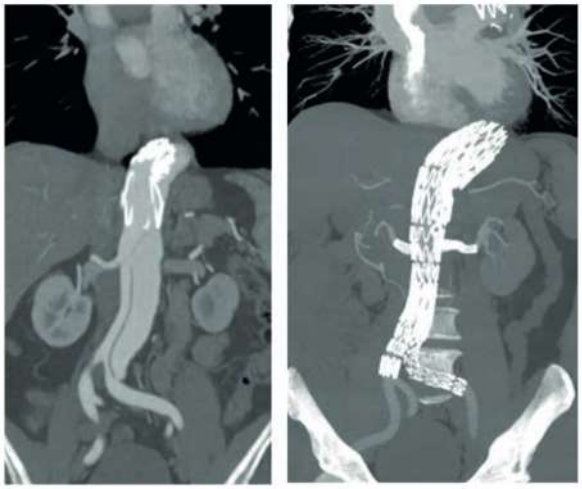

Fig.1 *Angio TC após fenestração (à esq.) e após fEVAR (à dir.)*

DOENTE 2

Doente de raça caucasiana do sexo masculino de 70 anos, com antecedentes de *TEVAR* e *stent* de disseção implantados em 2014 por disseção aórtica aguda tipo B. Foi internado em Outubro de 2018 por disseção crónica complicada de degeneração aneurismática da aorta toraco-abdominal. A artéria renal direita originava-se do falso lúmen sem fenestrações próximas acessíveis. Por via femoral percutânea foi submetido a fenestração da lâmina de disseção ao nível da placa visceral com agulha *TIPS* e dilatação da fenestra com balão de alta pressão (Fig.2). Foi implantada uma endoprótese *Zenith alfa* e um *stent* de disseção *Zenith* até ao nível da fenestração, com alargamento do verdadeiro lúmen. Num segundo tempo, foi submetido a *f/bEVAR* com fenestra para a artéria renal esquerda e ramos para as artérias renal direita, AMS e tronco celíaco (Fig.3).
Em ambos os doentes, os exames de *follow-up* a 1 ano mostram permeabilidade das endopróteses e ramos viscerais da aorta, redução do saco aneurismático e ausência de sinais de disseção ou *endoleaks*.



Fig.2 *Técnica de fenestração utilizada: após posicionamento de bainha 9F no verdadeiro lúmen da aorta infrarrenal, foi realizada angiografia do duplo lúmen aórtico (à esq.); a angiografia guiou o posicionamento e orientação da agulha TIPS, introduzida num cateter de ponta curva através da bainha; a punção da lâmina de disseção com a agulha foi realizada perpendicularmente à lâmina, do verdadeiro para o falso lúmen e a posição da agulha no falso lúmen foi confirmada com injeção manual de contraste (no meio); após passagem de um fio-guia rígido pela neo-fenestração, a mesma foi dilatada com balões de alta pressão de calibres sucessivamente superiores (à dir.)*

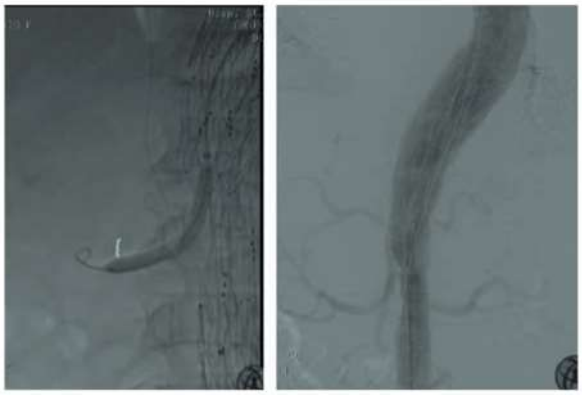

Fig.3 *Ramo para a artéria renal direita que cruza a fenestra artificial (à esq.) e angiografia final f/bEVAR (à dir.)*

CONCLUSÕES

A fenestração percutânea é geralmente descrita para o tratamento endovascular da disseção aórtica tipo B aguda complicada com malperfusão de órgão visceral, em que a extremidade rígida de um fio-guia 0,014'' cria uma fenestra na lâmina de disseção nas proximidades da artéria visceral comprometida. Na disseção crónica, a lâmina é geralmente rígida e fibrótica e a fenestração pode requer a utilização de dispositivos grosseiros com risco acrescido de rotura aórtica, como a agulha de *TIPS*. Para prevenir essa complicação, além do meticuloso planeamento pré-operatório por angio-TC, é essencial a correta identificação intra-operatória do verdadeiro e falso lúmen recorrendo a *IVUS* ou angiografia do duplo lúmen aórtico. A estratégia ótima para a fenestração endovascular é controversa e não há *guidelines* para este procedimento. Nos casos apresentados, a fenestração com agulha *TIPS* foi segura e eficaz e permitiu o tratamento endovascular estadiado de aneurismas dissecantes da aorta toraco-abdominal.