Angiol Cir Vasc. 2016;**12(2)**:116–117

Sociedade Portuguesa de ANGIOLOGIA E CIRURGIA VASCULAR

ANGIOLOGIA E CIRURGIA VASCULAR

www.elsevier.pt/acv

IMAGEM VASCULAR

Dissecção da carótida comum pós-endarteriectomia da bifurcação carotídea

Common carotid artery dissection after carotid endarterectomy

Celso Carrilho[a,*], João António Ferreira Correia Simões[a], Sandrina Maria Pereira Figueiredo Braga[b], Cláudia Patrícia Alves de Macedo[a] e Amílcar Varregoso Silva Costa Mesquita[a]

[a] *Serviço de Angiologia e Cirurgia Vascular, Hospital da Senhora da Oliveira, Guimarães, Portugal*
[b] *Serviço de Angiologia e Cirurgia Vascular, Hospital da Senhora da Oliveira, Guimarães, Portugal; Departamento de Anatomia, Faculdade de Medicina da Universidade do Porto, Porto, Portugal*

Recebido a 24 de novembro de 2015; aceite a 25 de janeiro de 2016
Disponível na Internet a 28 de março de 2016

Doente do sexo feminino, 73 anos, hipertensa, dislipidémica, sem história de diabetes ou tabagismo. Antecedentes de AVC e estenose superior a 80% na origem da carótida interna direita.

Realizada endarteriectomia da bifurcação carotídea direita, com uso de shunt de Javid, que decorreu sem incidentes. Pós-operatório sem intercorrências ou défices neurológicos centrais ou periféricos de novo.

Na consulta de 1.° mês de pós-operatório, o eco-Doppler carotídeo mostrou uma imagem compatível com uma dissecção na carótida comum em zona de clampagem (fig. 1). Assintomática.

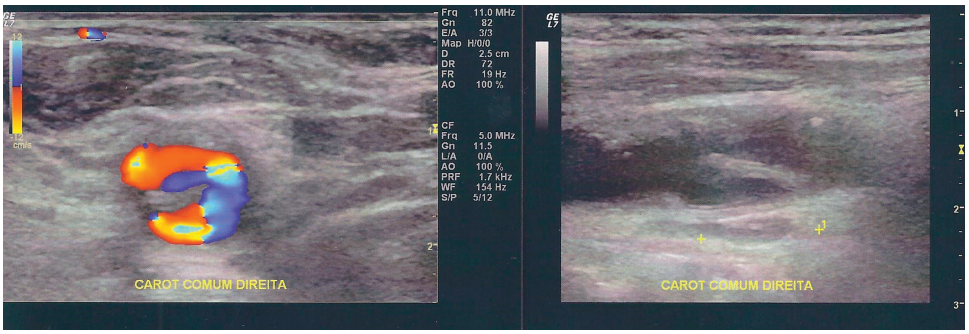

Figura 1 Eco-Doppler: dissecção da artéria carótida comum em incidência transversal e longitudinal.

* Autor para correspondência.
Correio eletrónico: celsocarrilho@gmail.com (C. Carrilho).

http://dx.doi.org/10.1016/j.ancv.2016.01.004
1646-706X/© 2016 Sociedade Portuguesa de Angiologia e Cirurgia Vascular. Publicado por Elsevier España, S.L.U. Este é um artigo Open Access sob uma licença CC BY-NC-ND (http://creativecommons.org/licenses/by-nc-nd/4.0/).

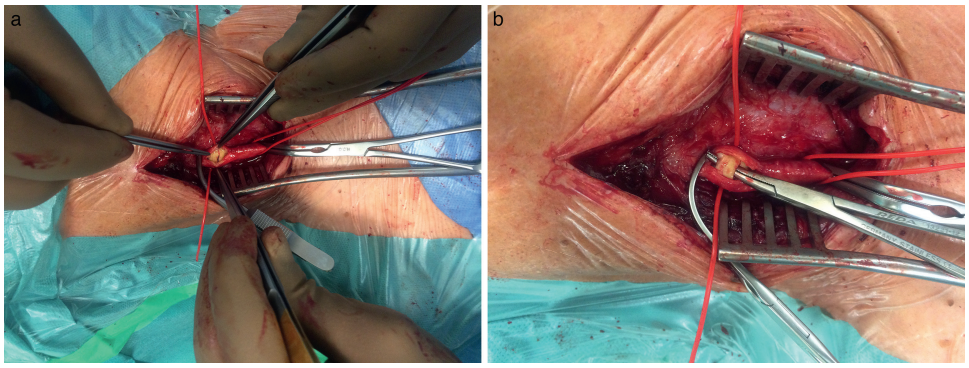

Figura 2 Imagem intraoperatória da dissecção da artéria carótida comum.

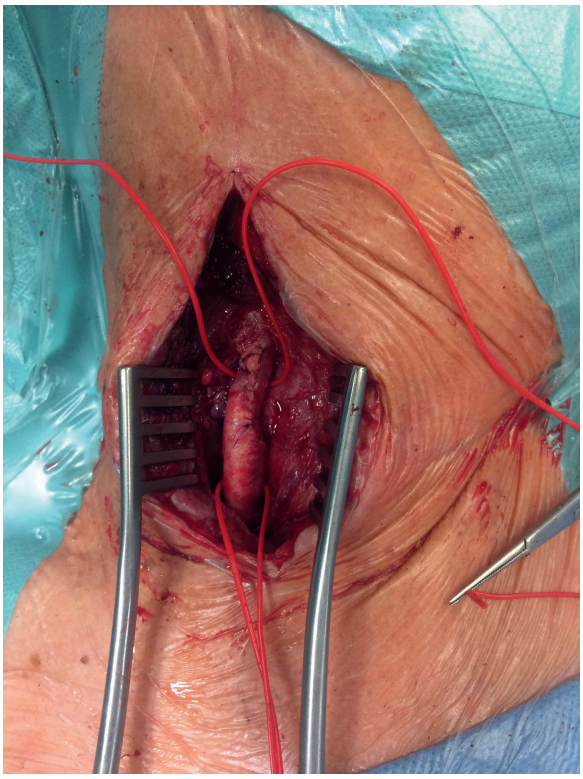

Figura 3 Imagem intraoperatória do aspeto final da artéria carótida comum.

Reinternada e submetida a uma endarteriectomia da carótida comum na zona dissecada, que decorreu sem incidentes (figs. 2 e 3). O eco-Doppler de controlo mostrou regularidade do leito endarteriectomizado, sem alterações hemodinâmicas (fig. 4).

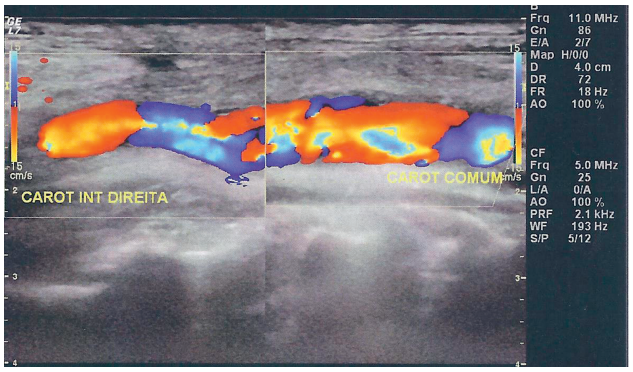

Figura 4 Eco-Doppler: controlo após correção da dissecção; regularidade do lúmen da artéria carótida comum.

Responsabilidades éticas

Proteção de pessoas e animais. Os autores declaram que para esta investigação não se realizaram experiências em seres humanos e/ou animais.

Confidencialidade dos dados. Os autores declaram que não aparecem dados de pacientes neste artigo.

Direito à privacidade e consentimento escrito. Os autores declaram que não aparecem dados de pacientes neste artigo.

Conflito de interesses

Os autores declaram não haver conflito de interesses.